

診斷法 참고자료

1. 피부질환의 크기와 위치

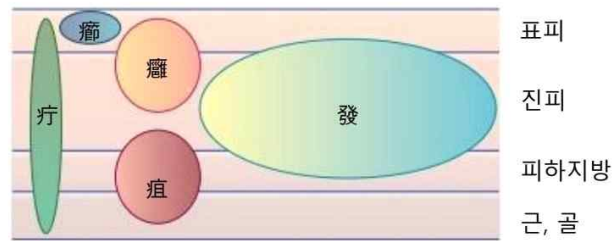
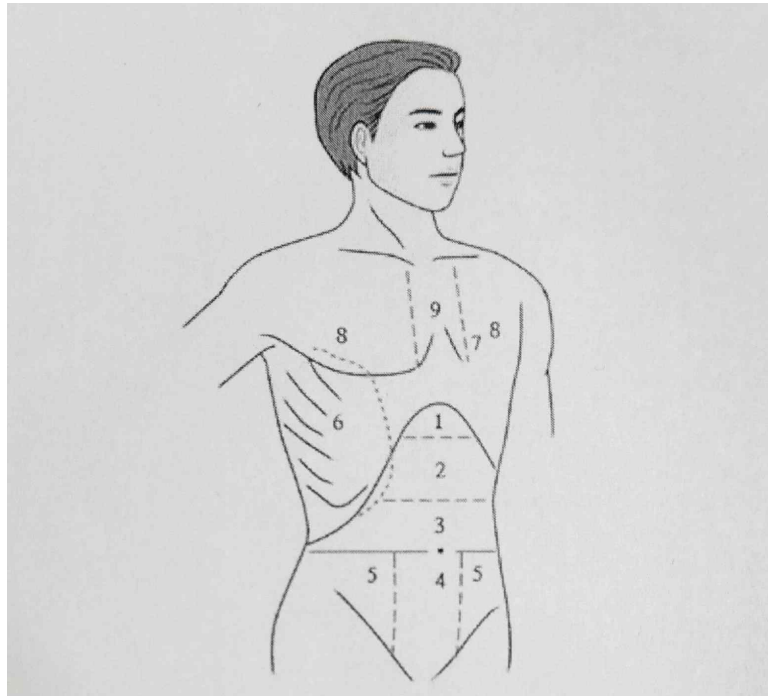


그림 3-1 주요 창양의 크기 및 위치

2. 흉복부 분획



1) 심하(心下)부 2) 위완(胃脘)부 3) 대복(大腹)부 4) 소복(小腹)부 5) 소복(少腹)부

6) 협륵(脇肋)부 7) 허리(虛里-문헌상 위치와 조금 차이가 있음) 8) 좌·우흉부 9) 흉응(胸膈)

cf) 癥瘕、積聚

癥	積	陰症	固定	痛症 甚	血病
瘕	聚	陽症	移動	痛症 輕	氣病

3. 脈診

1) 位, 數, 形, 勢

脈象을 구분하기 위해서는 맥의 위치(깊이), 박동수, 형태 및 세기를 파악해야 한다. 이 네 가지 요소를 각각 位, 數, 形, 勢라고 한다. 浮와 沈의 位를 정하고, 호흡을 기준으로 遲數를 정하며, 맥의 形을 살펴서 大小, 長短, 滑澁, 弦 등을 정하고, 맥의 勢를 살펴서 虛實을 구별한다.

위位	촉지 부위 [脈位]	얕다		깊다
		부맥浮脈		침맥沈脈 복맥伏脈
수數	박동 빈도 [脈率]	빠르다		느리다
		질맥疾脈 삭맥數脈	완맥緩脈	지맥遲脈
	박동의 규칙성 [脈律]	규칙적이다		불규칙하다
				촉맥促脈, 결맥結脈, 대맥代脈
형形	맥의 폭 [脈寬]	넓다		좁다
		대맥大脈		소맥小脈(세맥細脈)
	맥의 길이 [脈長]	길다		짧다
		장맥長脈		단맥短脈
	유리도	매끄럽다		끼끄럽다
		활맥滑脈		삼맥澁脈
	긴장도	팽팽하다		느슨하다
		현맥弦脈, 긴맥緊脈		완맥緩脈
세勢	맥박의 강약 [脈勢]	힘이 있다		힘이 없다
		실맥實脈		허맥虛脈

2) 神, 胃, 根

- 有神, 有胃, 有根은 정상적인 脈象이 갖추어야 할 요소
- 神: 맥동의 규칙성 [柔和有力]
- 胃: 胃氣 맥동의 부드러움 [從容和緩]
- 根: ① 근저의 힘. 깊이 눌러도 맥동이 정지하지 않는 성질 [沈取有力].
② 尺 부위 맥동에 힘이 있는 것.

3) 指法

- 總按: 세 손가락을 나란히 펴서 동시에 맥을 누르는 것. 총체적으로 맥을 감지하는 목적.
- 單按: 한 손가락씩 나누어 그 중 한 부위의 맥을 누르고 한 부위의 맥상 특징을 감지. 임상에서는 총안과 단안을 섞어서 활용.
- 舉尋按 (浮中沈): 舉는 손가락으로 가볍게 피부 위를 누르는 것. 浮取, 輕取라고도 함. / 尋은 손가락의 힘을 중간 정도의 세기로 하여 맥을 누르는 것. 中取라고도 함. / 按은 손가락으로 근골부까지 세게 누르는 것. 沈取, 重取라고도 함.
- 推: 손의 위치를 내외로 옮겨 芴脈, 革脈 또는 大脈, 小脈 등을 구별하는 방법.
- 竟: 손의 위치를 위아래로 옮겨 長脈, 短脈 등을 구별하는 방법.