

■. 인체부위 이름 : <韓醫學概論> 蔡禹錫 著 대성문화사 169~184 쪽 참조

여기서는 한의학 원전에 많이 나오는 인체부위 이름을 부위별로 설명했다. 순서는 머리, 몸통, 팔다리로 했다. 한 용어가 여러 부위를 나타낼 때, 흔히 쓰이는 것을 그림에 나타냈고, 나머지는 본문 설명을 참고하기 바란다.

【 】와 []는 같은 뜻으로 쓰이는 것을 말하며, 많이 쓰이는 것을 【 】로 적었고, 덜 쓰이는 것을 []로 적었다. 또, 어려운 글자는 뜻과 소리를 덧붙였다.

1) 온몸

【백해(百骸)】 모든 뼈.

【백절(百節)】 모든 관절.

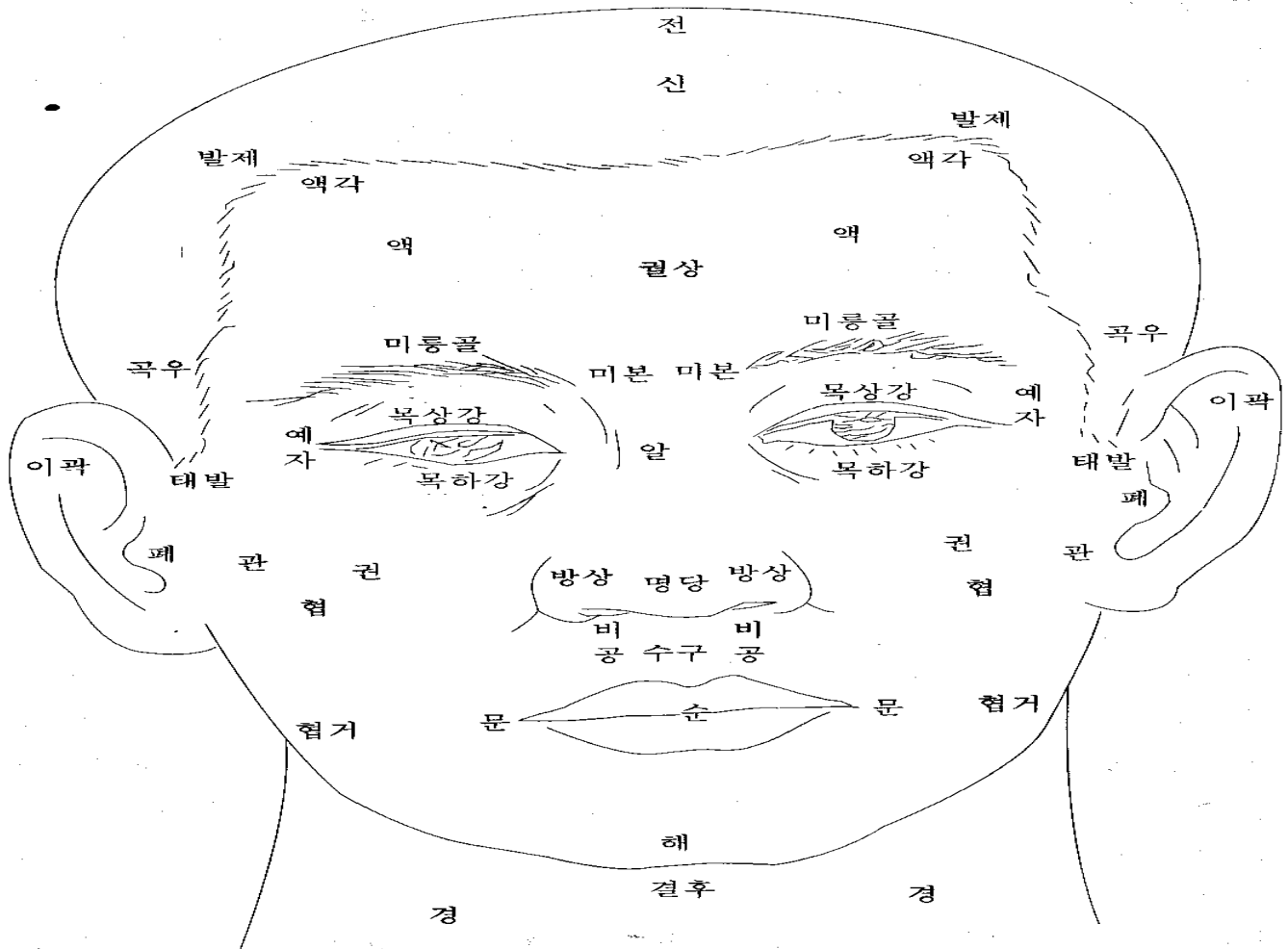
【렴(廉)】 ‘쪽’, ‘면’의 뜻. 예를 들어, ‘상렴(上廉)’은 ‘위쪽’, ‘잇면’을 말한다.

2) 머리와 목

【전(顛)】 [진정(顛頂)] 정수리. 머리 꼭대기. (顛:꼭대기 진) (顛:산꼭대기 진) (頂:정수리 정)

【두로골(頭顱骨)】 [노개(顱蓋)] [두개(頭蓋)] 머리뼈. 두개골. 뇌를 둘러싸고 있는 뼈. (顱:머리뼈 로) (蓋:덮을 개)

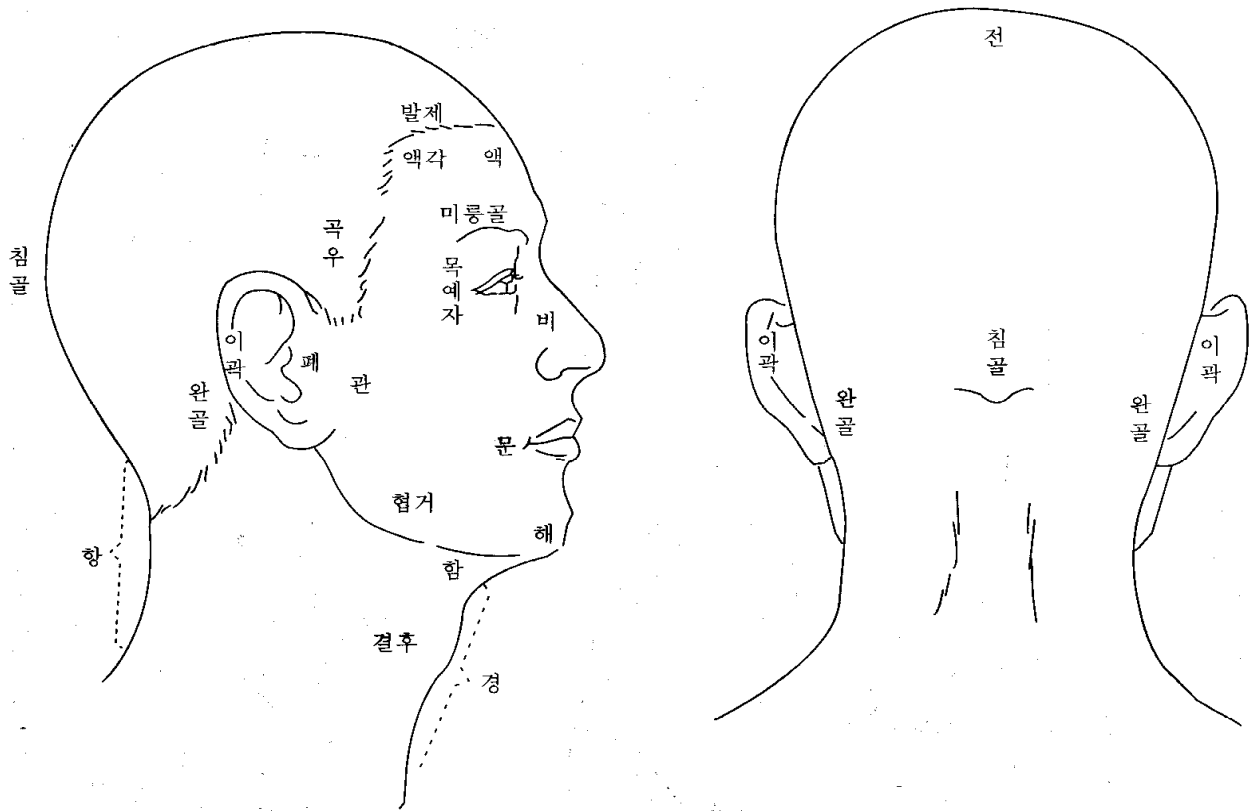
【두정부(頭頂部)】 [두개관(頭蓋冠)] 머리뼈의 윗부분.



【신(顛)】 [신문(凶門)] 솟구멍. 사람이 태어난 뒤에, 머리뼈가 완전히 닫히지 않아 피부와 뇌막으로 덮여있는 부분. 태어난 지 2년 안에 완전히 닫힌다. (顛=凶:솟구멍 신)

【발제(髮際)】 머리털이 난 곳과 나지 않은 곳의 경계. 앞쪽(이마쪽)을 전발제, 뒷쪽을 후발제. (際:가장자리 제)

- 【액(額)】 [액로(額顱)] [상(額)] 이마. 눈썹 위에서 머리털이 난 데까지. (額:이마 액) (額:이마 상)
- 【액각(額角)】 [두각(頭角)] 이마 구석. 이마의 양쪽 구석.
- 【정(庭)】 [천정(天庭)] [궤정(厥庭)] 앞이마. 이마 한가운데. (庭:뜰 정)
- 【궤(闕)】 [궤중(闕中)] [인당(印堂)] 두눈썹 사이. (闕:대궤문 궤)
- 【궤상(闕上)】 궤의 조금 윗부분.
- 【섭유(顳顬)】 [빈골(顴骨)] [태양(太陽)] ①관자놀이. ②경외기혈(태양혈). 눈썹 바깥쪽 끝과 눈 바깥쪽 끝을 연결한 선의 가운데에서 뒤로 1촌 떨어진 곳. (顳:관자놀이 섭) (顳:관자놀이 유) (顴:살쩍 빈) (살쩍: 관자놀이와 귀 사이에 난 머리털.)
- 【곡주(曲周)】 [곡우(曲隅)] 귀앞 위쪽 부분의 발제. 전발제가 아래로 구부러져 내려온 부분. (隅:모퉁이 우)
- 【대발(兌髮)】 [예발(銳髮)] 귀밑머리. 살쩍.
- 【미본(眉本)】 눈썹 안쪽 끝. 족탱방광경의 찬죽혈. (眉:눈썹 미)
- 【안검(眼瞼)】 [목포(目胞)] [포검(胞瞼)] [안포(眼胞)] [육륜(肉輪)] 눈꺼풀. 위쪽 눈꺼풀을 포(胞), 아래쪽 눈꺼풀을 검(瞼)이라고도 한다. (胞:대 포) (瞼:눈꺼풀 검) (輪:바퀴 륜) (태/胎:태아를 감싸고 있는 조직)
- 【목과(目窠)】 [목과(目褰)] 눈알을 감싸고 있는 부분. 눈구멍과 위아래 눈꺼풀을 함께 이르는 말. [안피(眼皮)]라 함. 위쪽을 [목상포(目上胞)], 아래쪽을 [목하포(目下胞)]라고 한다. (窠:보금자리 과) (褰:꾸러미 과) (눈구멍:눈알이 들어있는 움푹한 곳)



- 【약속(約束)】 ①눈꺼풀. ②관약근. (안륜근(眼輪筋)이나 향문관약근 따위.)
- 【내자(內眥)】 [목내자(目內眥)] [대자(大眥)] [내안각(內眼角)] 눈구석. 눈의 안쪽 끝. 위아래 눈꺼풀이 연결된 코쪽 부위. (眥:눈꼬리 자)
- 【외자(外眥)】 [목예자(目銳眥)] [예자(銳眥)] [소자(小眥)] [외안각(外眼角)] 눈초리. 눈의 바깥쪽 끝. 위아래 눈꺼풀이 연결된 귀쪽 부위. (銳:날카로울 예)
- 【혈륜(血輪)】 눈구석과 눈초리를 함께 이르는 말.

【누구(淚竅)】[누당(淚堂)] 눈물구멍. 눈 안쪽에 조그맣게 나있다. (淚:눈물 루)

【목광골(目眶骨)】[목광(目眶)] 눈구멍 주위의 뼈. 위쪽뼈를 미륵골*이라고 하고, 아래쪽뼈를 졸골*이라고 한다.
(眶:눈자위 광) (눈자위:눈알의 언저리)

【미륵골(眉棱骨)】 해부학에서 볼때, 앞머리뼈로 되어있다. (棱:모서리 릉)

【졸골(顙骨)】 해부학에서 볼때, 위턱뼈와 광대뼈로 되어있다. (顙:광대뼈 졸)

【목상강(目上綱)】 위쪽 눈시울. (눈시울:눈꺼풀에서 속눈썹이 난 데.)

【목하강(目下綱)】 아래쪽 눈시울.

【첩(睫)】[첩모(睫毛)] 속눈썹. 티끌과 강한 햇빛이 들어오는 것을 막아준다.

【목현(目眵)】[안현(眼眵)][목강(目綱)]눈시울.위쪽을[목상강],[목상현],아래쪽을[목하강],[목하현]

【백정(白睛)】[백안(白眼)] [기륵(氣輪)] 흰자위. 눈알의 결막과 공막 부분. (睛:눈동자 정)

【흑정(黑睛)】[흑안(黑眼)] [풍륵(風輪)] 검은자위. 눈알의 각막 부분.

【황인(黃仁)】[정렴(睛簾)] 각막 뒤의 홍채막. 검은자위의 일부분에 속한다. (簾:발 렴) (虹:무지개 홍) (彩:무늬 채)
검은자위에서 눈동자 바깥 부분을 말하는 거 같아요.

【동신(瞳神)】[동자(瞳子)] [수륵(水輪)] [동인(瞳人)] 눈동자. (瞳:눈동자 동)

【알(頰)】[산근(山根)] [왕궁(王宮)] [하극(下極)] 콧마루. 코뿌리. 좌우 눈구석의 가운데 부분. (頰:콧마루 알)
(마루:지붕이나 산의 꼭대기)

【방상(方上)】 콧방울.

【명당(明堂)】 ①코. ②옛날에 몸에다 경혈을 나타낸 그림을 명당도, 명당공혈도(明堂孔穴圖)라고 했다. ③경외기혈.
④독맥의 상성혈.

【비주(鼻柱)】[비량(鼻樑)] 콧대. 콧등. (柱:기둥 주) (樑:대들보 량)

【비공(鼻孔)】[비규(鼻竅)] [축문(畜門)] 콧구멍. (竅:구멍 규)

【비수(鼻隧)】 코 속의 전정부와 비강의 통로. 어떤이는 콧구멍이나 콧방울이라고 했다. (隧:도로 수)

【비준(鼻準)】[준두(準頭)] [면왕(面王)] [비첨(鼻尖)] 코끝.

【거분(巨分)】 콧방울 바깥모서리에서 입끝으로 이어진 주름. [구방대문처(口傍大紋處)] 또는 [비익구(鼻翼溝)]
옛 사람들은 이곳을 살펴 넓적다리 안쪽의 병을 진단하는데 도움을 얻었다고 한다.
(傍:곁 방) (紋:무늬 문) (翼:날개 익) (溝:도랑 구)

【이곽(耳廓)】[이륵(耳輪)] [이개(耳介)] 귓바퀴. (廓:둘레 곽) (介:겹질 개)

【폐(蔽)】[이문(耳門)] [이병(耳屏)] 귓구멍 앞쪽에 난 작고 둥그란 돌기. (蔽:덮을 폐) (屏:병풍 병)

【승(繩)】 귀뿌리 앞쪽에 붙은 옆머리의 경계. (繩:먹줄 승) (귀뿌리:귀가 뺨에 붙은 부분)

【이문(耳門)】 ①폐(蔽) ②귀앞에 있는 경혈. 수소양삼초경.

【인중(人中)】 코와 입 사이의 한가운데. 독맥의 수구혈을 달리 이르는 말.

【관(關)】 ①관부(關部) ②관맥 (손목 진맥할 때, ‘촌.관.척’의 가운데.) .

【협(頰)】 뺨. 관자놀이부터 턱까지.

【번(蕃)】 뺨의 뒤쪽, 귀뿌리의 앞쪽. (蕃:우거질 번) # 관(關)하고 뭐가 다른지 모르겠어요.

【관(顙)】[관골(顙骨)] 광대뼈. (顙:광대뼈 관 또는 권)

【함(頷)】 턱밑. 아래턱과 윗대뼈 사이. (頷:턱 함) (윗대뼈:목 앞쪽에 볼록 튀어나와 있는 것.)

【이(頤)】 턱. 아래턱 모서리. (頤:턱 이)

【시(腮)】[함(顙)] 볼. 뺨의 한복판. 구강 점막의 바깥벽에 해당. (腮:뺨 시) (顙:부황 들 함)
(浮黃:오래 끓어 살가죽이 들떠서 붓고 누렇게 되는 병)

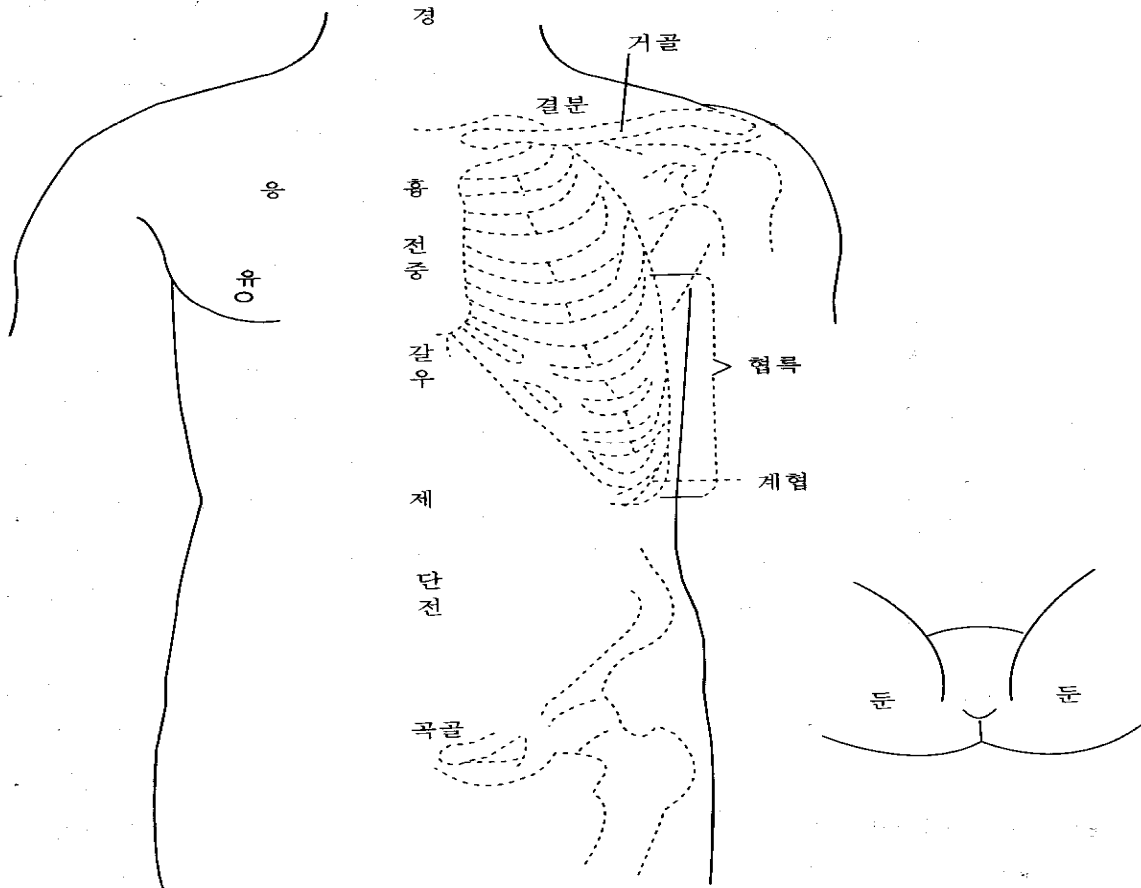
【협거(頰車)】[하아상(下牙床)] [아상(牙床)]
①족양명위경의 경혈. 아래턱 구석과 귓방울을 연결한 선의 가운데에서 0.5촌 앞에 있다. ②아래턱뼈.

【문(吻)】 ①입아귀. 입의 양쪽 귀통이. (위아래 입술이 만나는 데) ②입술 둘레. (吻:입술 문) # 구각(口角).

【순(脣)】 입술.

【은(齦)】[아육(牙肉)] 잇몸. # 치은(齒齦)이라고 흔히 쓰죠.

- 【승장(承漿)】 입맥의 경혈. 아랫입술 밑에서 가장 우묵한 곳. (漿:미음 장)
- 【해(頰)】 [하과(下巴)] [하과각(下巴殼)] 아래턱 기슭. 승장 밑. (頰:턱 해) (巴:땅이름 파) (殼:껍질 각)
(기슭:비탈진 곳의 아랫부분)
- 【결후(結喉)】 울대뼈. 해부학의 후두결절. 어른 남자는 뚜렷한데, 여자는 그렇지 않다. (喉:목구멍 후)
- 【경골(頸骨)】 [천주골(天柱骨)] 목뼈. 목등뼈. 해부학의 경추. 모두 7개다.
- 【거골(巨骨)】 [결분골(缺盆骨)] ①빗장뼈. 쇄골. 가슴 위에 가로로 놓인 큰 뼈. ②수양명대장경의 경혈.
- 【침골(枕骨)】 [옥침골(玉枕骨)] ①뒤통수(뒷머리뼈, 후두골)에서, 누우면 베개에 닿는 부분.
②족소양담경의 두구음혈을 달리 이르는 말. (枕:베개 침) # 우리 말로 ‘모루뼈’.
- 【완골(完骨)】 ①귀 바로 뒤에 툭 볼거진 뼈. 뒷머리뼈의 유양돌기(젓모양-) ②족소양담경의 경혈.
- 【경(頸)】 목. 앞목. 목 전체를 가리키기도 한다. (頸:목 경) #먹살 잡는다는 말, 아시죠?
- 【항(項)】 목덜미. 뒷목. (項:뒷목 항)



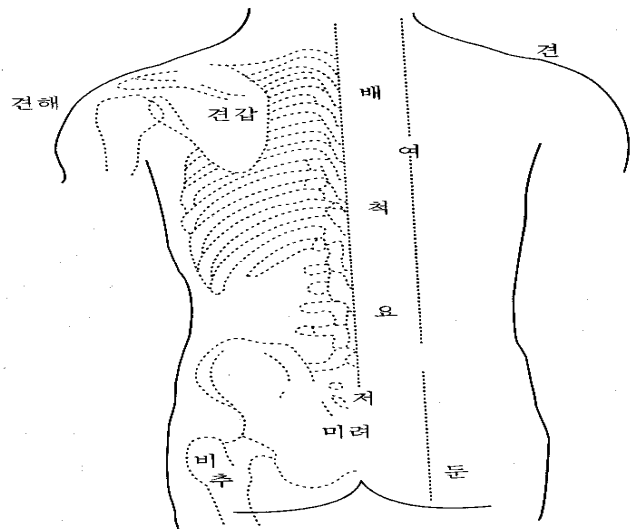
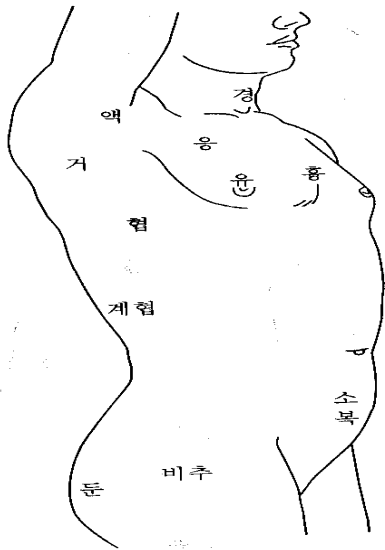
3) 몸통

- 【견해(肩解)】 ①어깨죽지. 팔이 어깨에 붙은 부분. 어깨뼈(견갑골)와 위팔뼈가 만나는 데.
②족소양담경의 견정혈을 달리 이르는 말.
- 【팔(髖)】 ①빗장뼈 바깥쪽 끝 부분. ②빗장뼈 안쪽 끝 부분. (髖:뼈끝 팔)
- 【결분(缺盆)】 ①빗장뼈 위에 움푹 파인 곳. ②족양명위경의 경혈. 결분(①)의 한가운데. (缺:이지러질 결) (盆:동이 분)
- 【상횡골(上橫骨)】 가슴뼈 위쪽 끝. 바깥쪽은 빗장뼈와 맞닿아 있다.
(가슴뼈:가슴 한복판에 있으면서 좌우로 갈비뼈와 만나는 뼈. 해부학의 흉골)
- 【흉옹(胸膺)】 앞가슴. (膺:가슴 옹)
- 【단중(膻中)】 ①두 젖꼭지 사이 한가운데. 종기(宗氣)가 모이는 곳. ②입맥의 경혈.
- 【갈우(髖髀)】 [갈우(髖髀)] [구미(鳩尾)] [폐심골(髀心骨)] ①명치뼈. 가슴뼈 아래에 뾰족하게 튀어나온 것.
②앞가슴 뼈대를 모두 이르는 말. (髖:동정뼈 갈) (髀:울대뼈 우) (鳩:어깨 앞쪽 우) (鳩:비둘기 구) (髀:비단 폐)

【우골(髑骨)】 ①위팔뼈 머리. 위팔뼈는 해부학의 상완골이다. ②수양명대장경의 건우혈을 달리 이르는 말.
 【응(膺)】 [응중(膺中)] [억(臆)] 앞가슴 양쪽에 힘살이 튀어나온 데. 큰가슴살(대흉근) 부위. (臆:가슴 억)
 【복(腹)】 배꼽 윗부분을 윗배(大腹), 배꼽 아랫부분을 아랫배(小腹, 少腹)라고 한다.

어떤 데에선 배꼽 양옆을 소복(少腹)이라고 한다.

【신궐(神闕)】 ①배꼽. ②임맥의 경혈. 배꼽 한가운데.
 【단전(丹田)】 ①임맥의 石門, 陰交, 氣海, 關元穴을 이르는 말인데, 흔히 관원혈을 가리킨다. (관원혈:배꼽 아래 3촌)
 ②두 신장 사이에서 일어나는 기운(腎間動氣)을 말한다. ③기공요법을 할 때, 정신을 집중시키는 곳.
 아랫배를 하단전, 단중계를 중단전, 두눈썹 사이를 상단전이라고 한다.
 【곡골(曲骨)】 ①불두덩. 해부학의 치골 결합부위. ②임맥의 경혈. (불두덩:자지나 보지 언저리의 두두룩한 데)
 (치골:두덩뼈)
 【견골(桴骨)】 [좌판골(坐板骨)] [관(髌)] 궁둥이뼈. 앉음뼈. 해부학의 좌골(坐骨). (桴:문빚장 건) (髌:허리뼈 관)
 【기가(氣街)】 ①사타구니. 아랫배와 허벅지의 경계. 해부학의 서혜부. 기충(氣衝)이라고도 한다.
 ②몸안의 氣의 운행경로.



【갑(胛)】 어깻죽지 (胛:어깨 갑)
 【척(脊)】 등뼈?등줄기. (脊:등뼈 척)
 【여골(髻骨)】 ①등뼈. ②가슴등뼈 1번 가시돌기(극돌기). (髻:등골뼈 려)
 【여(髻)】 [여근(髻筋)] 등심. 등살. 등줄기 양쪽의 긴 힘살.
 【요(腰)】 허리. 갈비뼈 맨아래부터 뱀뼈(장골) 위까지.
 【고(尻)】 꼬무니.
 【고골(尻骨)】 [저골(骶骨)] [선골(仙骨)] 엉덩등뼈. 해부학의 천추.
 위로 허리뼈, 아래로 꼬리뼈, 옆으로 뱀뼈와 이어짐. (骶:궁둥이 저)
 【미려(尾閭)】 [미저(尾骶)] [저단(骶端)] [궁골(宮骨)] ①꼬리뼈. 등줄기의 맨아래. ②꼬리뼈 끝.
 ③독맥의 장강혈을 달리 이르는 말. (閭:마을 문 려)
 【신(肱)】 ①엉덩이살. 뱀뼈의 힘살부분. ②등심. (肱:등심 신)
 【둔(臀)】 볼기. # 앞에서 말했지만, 볼기와 엉덩이는 달라요.
 【비추(髀樞)】 ①큰대퇴돌기. 넓적다리 바깥쪽 위에 뼈죽 튀어나와 있는 것. 중국말로 큰대전자(大轉子)라고 한다.
 ②골반 바깥쪽 가운데에 있는 관골구 부분. [기(機)]라고도 한다.
 ③족소양담경의 환도혈을 달리 이르는 말. (髀:넓적다리 비) (樞:문지도리 추) (轉:구를 전) (機:틀 기)

【액(腋)】 [액와(腋窩)] 겨드랑이. (腋:겨드랑이 액) (窩:움집 와)

【거(肘)】 ①옆구리에서, 겨드랑이 바로 아랫부분. ②갈비뼈. 갈비뼈 하나가 아니라,
통틀어 말할때 거(肘), 협(脇)이라고 한다. (肘:겨드랑이 거)

【협(脇)】 옆구리. 겨드랑이부터 갈비뼈 맨아래까지. ‘脅(협)’이라고도 쓴다.

【계협(季脇)】 [계륵(季肋)] [연륵(軟肋)] ①아래쪽 옆구리. 갈비뼈 11번, 12번의 연골 부분.

②죽결음간경의 장문혈을 달리 이르는 말. (季:끝 계) # 갈비뼈도 가슴등뼈처럼 12개가 있어요.

【묘(眇)】 허구리. 허리 양옆.

【모제(毛際)】 겨웃. 음모(陰毛). 자지나 보지의 털난 데.

【횡골(橫骨)】 ①[하횡골(下橫骨)] [개골(蓋骨)] 두덩뼈. 해부학의 치골. ②죽소음신경의 경혈.

③허뼈. 허뿌리에 있는 작은 뼈.

【교골(交骨)】 ①여자의 궁둥이뼈. ②볼두덩.

【과골(髀骨)】 [과골(髀骨)] [가골(髌骨)] 뱀뼈. (髀:넓적다리뼈 과) (髌:허리뼈 과) (髌:허리뼈 가)

엉덩이뼈(골반)는 세 뼈로 되어있어요. 위쪽에 뱀뼈, 아래쪽 앞에 두덩뼈, 아래쪽 뒤에 궁둥이뼈(앉음뼈).

【회음(會陰)】 [찬(纂)] [하극(下極)] [병예(屏翳)] ①자지.보지와 똥구멍의 사이.

②임맥의 경혈. 회음(①)의 한가운데. (纂:모을 찬) (屏:병풍 병) (翳:양산-햇빛가리는 우산 예)

【이음(二陰)】 자지와 보지, 똥구멍을 함께 이르는 말. 자지, 보지를 [전음(前陰)], [하음(下陰)]이라 하고,
똥구멍을 [후음(後陰)]이라 한다.

【산문(產門)】 [음호(陰戶)] 보지 구멍.

【자문(子門)】 자궁의 바깥구멍.

4) 팔다리

【사유(四維)】 팔다리. 옛날 의서에 많
이 쓰인 말.

【사극(四極)】 팔다리.

【사말(四末)】 손발.

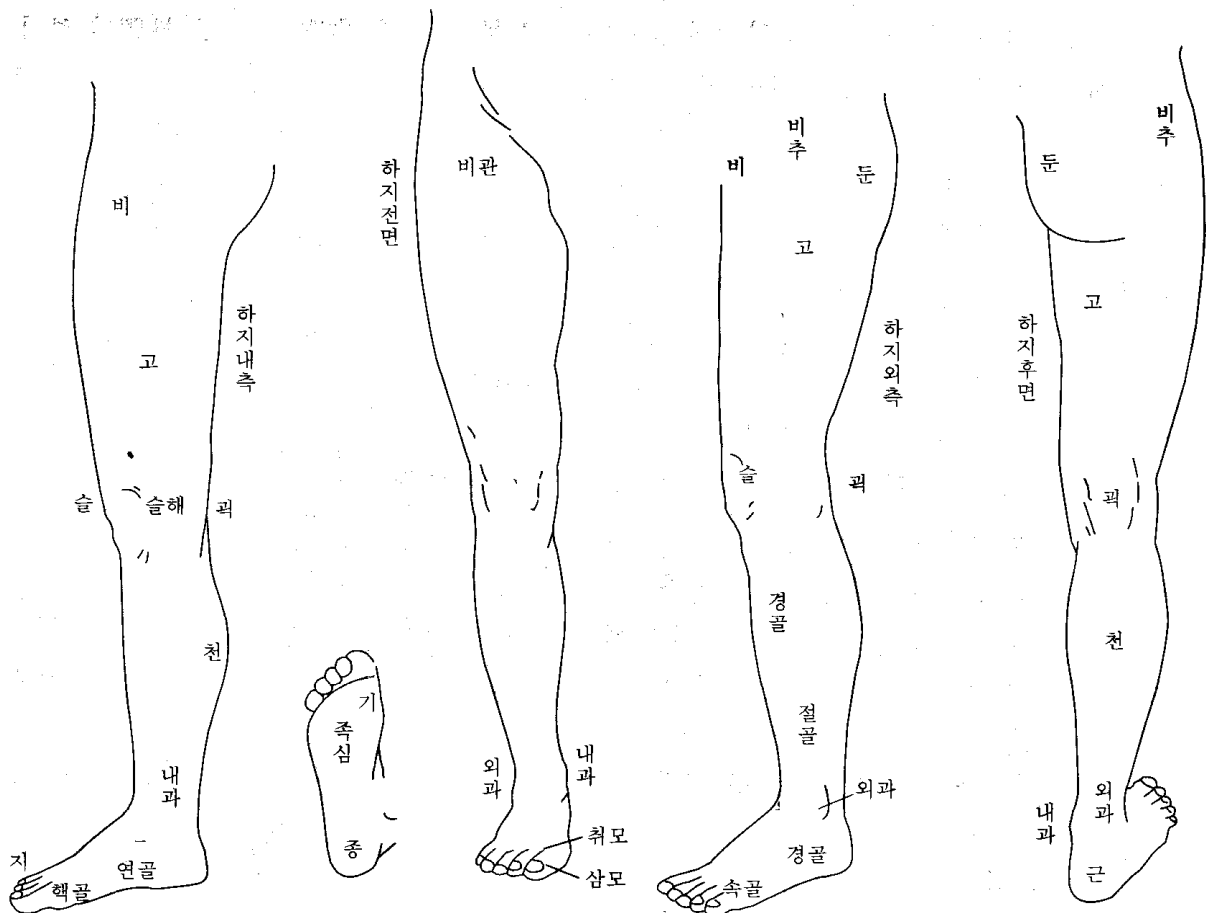
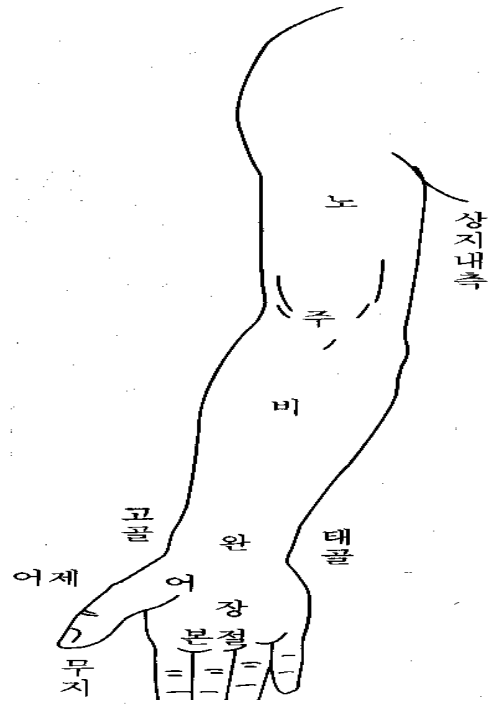
【사관(四關)】 ① 어깨와 팔꿈치,
엉덩이와 무릎의 네 관절.

② 좌우 팔꿈치와 무릎의 네 관절.

【팔계(八溪)】 ① 좌우 팔꿈치와 손목,
무릎과 발목의 여덟 관절.

② 위팔과 넓적다리의 힘살.

(溪: 시내 계)



5) 팔

【노(臑)】 [굉(肱)] [상박(上膊)] 위팔. 어깨부터 팔꿈치까지. (臑:팔뚝 노) (肱:팔뚝 굉) (膊:팔 박)

【노골(臑骨)】 위팔뼈.

【주(肘)】 팔꿈치. # 팔꿈치 앞쪽은 ‘팔오금’이라고 해요. 한자말로 주와(肘窩).

【비(臂)】 [하박(下膊)] 팔뚝. 아래팔. 팔꿈치부터 손목까지. (臂:팔뚝 비)

【박(膊)】 [비박(臂膊)] 팔.

【정골(正骨)】 ①척골. ②옛날에, 곁에 입는 상처를 치료하던 분과. 정골과, 상과(傷科), 골상과라고 했다.

③정골수법(正骨手法)을 줄인 말.

팔뚝뼈는 요골과 척골, 두개의 뼈로 되어있는데, 엄지손가락 쪽을 요골, 새끼손가락 쪽을 척골이라고 해요.

【완(腕)】 손목.

【고골(高骨)】 손목에서, 엄지손가락 쪽에 뚜렷이 튀어나온 데. 요골 경상돌기.

【예골(銳骨)】 [태골(兌骨)] 손목에서, 새끼손가락 쪽에 뚜렷이 튀어나온 데. 척골 경상(莖狀) 돌기.

【적백육제(赤白肉際)】 팔다리에서, 안쪽 살과 바깥쪽 살의 경계. 햇볕을 많이 받아 색깔이 짙은 데를 바깥쪽이라 하고 여기를 붉은살이라고 한다. 햇볕을 덜 받아 색깔이 옅은 데를 안쪽이라 하고 여기를 흰살이라고 한다. 팔에서는 구부러지는 쪽(屈側), 손바닥쪽이 안쪽이고, 펴지는 쪽(伸側), 손등쪽이 바깥쪽이다.

【어(魚)】 엄지손가락 아랫부분에 많이 솟은 힘살. 그 모양이 물고기 배 같다고 해서 붙여진 이름이다.

손바닥 아래쪽 바깥쪽 살 많은 데.

【어제(魚際)】 ①어(魚)의 적백육제. ②수태음폐경의 경혈.

【본절(本節)】 손가락 첫마디. 손가락과 손바닥이 만나는 데. 주먹을 쓸때, 가장 힘이 실리는 곳. 발에서도 같은 부분.

【기골(岐骨)】 두 뼈가 갈라지는 곳. 예를 들면, 엄지손가락과 둘째손가락이 만나는 살 많은 데.

여기를 범아귀(호구/虎口)라고 하는데, 수양명대장경의 합곡혈 부위다. 또 가슴에서는 가슴뼈 아래쪽 끝과 좌우 갈비뼈 연결이 갈라지는 곳이 있는데(임맥의 구미혈 부위), 여기를 가리키기도 한다.

【조갑(爪甲)】 손발톱.

6) 다리

【고(股)】 넓적다리. 대퇴(大腿). (腿:다리 퇴)

【비(髀)】 [비골(髀骨)] ①넓적다리의 판이름. ②허벅다리. 넓적다리의 위쪽 부분. (髀:넓적다리 비)

【비관(髀關)】 ①허벅다리의 앞쪽 부분. ②족양명위경의 경혈.

【어복(魚腹)】 ①족태양방광경의 승산혈을 달리 이르는 말. 장딴지 아래쪽 가운데에서 두 힘살이 갈라지는 곳에 있다.

②어제(魚際) 부위에 있는 경외기혈. ③허벅지. 허벅다리 안쪽 부분.

【복토(伏兔)】 ①다리를 폈을 때, 넓적다리 앞쪽에서 힘살이 가장 튀어나온 부분. 모양이 엎드린 토끼 같다고 해서 붙은 이름이다. ②족양명위경의 경혈. (伏:엎드릴 복)

【슬해(膝解)】 [해관(骸關)] 무릎. (膝:무릎 슬)

【연해(連骸)】 무릎 안쪽과 바깥쪽으로 뼈가 튀어나온 것. 넓적다리뼈의 내측상과(內側上髌)와 외측상과 부위.

【굉(臑)】 [슬만(膝彎)] [퇴요(腿凹)] 오금. 무릎 뒤쪽.

【보골(輔骨)】 ①무릎을 끼고 있는 양옆의 뼈. 안쪽을 [내보골(內輔骨)], 바깥쪽을 [외보골(外輔骨)]이라고 한다.

②팔뚝의 요골. ③종아리뼈. (輔:덧방나무 보) (덧방나무:수레 양쪽 가장자리에 덧댄 나무)

종아리*는 정강이뼈와 종아리뼈로 되어있는데, 정강이뼈를 경골, 종아리뼈를 비골이라고 해요. 정강이뼈는 앞쪽으로 툭 볼거져나와 있지만, 종아리뼈는 살속에 파묻혀 있어서 위쪽과 아래쪽만 만져지죠.

【해(骸)】 ①뼈대. ②정강이뼈의 판이름. #뼈대:한자말로 골격이라 하죠.

【경(脛)】 ①종아리. 무릎에서 발목까지. 소퇴(小腿) ②경골을 줄인 말.

【행골(脛骨)】 [한골(胫骨)] 정강이뼈와 종아리뼈를 함께 이르는 말. (脛:소 등줄기 뒤뼈 행) (胫:정강이뼈 한)

- 【천(脛)】 [비장(腓腸)] [비천(腓脛)] [소퇴두(小腿肚)] 장딴지. 종아리 뒤쪽에 살이 불룩한 부분.
(脛:장딴지 천) (腓:장딴지 비)
- 【절골(絶骨)】 ①바깥 복사뼈 위로 더듬어 올라갈 때, 만져지던 뼈가 갑자기 사라지는 곳.
②족소양담경의 현종혈을 달리 이르는 말.
- 【과(踝)】 복사뼈. ‘踝(과)’라고도 쓴다. 안쪽 복사뼈를 [내과(內踝)], 바깥쪽 복사뼈를 [외과(外踝)]라고 한다.
안쪽 복사뼈는 정강이뼈 아래쪽 끝이고, 바깥쪽 복사뼈는 종아리뼈 아래쪽 끝이다.
- 【원(跗)】 정강이뼈와 발이 맞닿은 곳. (跗:구부릴 원)
- 【부(跗)】 [족부(足趺)] [각면(脚面)] [족배(足背)] 발등.
- 【지(趾)】 발가락.
- 【경골(京骨)】 ①발등 바깥쪽에서, 발목뼈와 발바닥뼈가 만나는 데에 도드라진 부분. ②족태양방광경의 경혈.
- 【속골(束骨)】 ①새끼발가락 첫마디. ②족태양방광경의 경혈.
- 【연골(然骨)】 ①안쪽 복사뼈 앞 아래에 있는 배모양뼈(주상골/舟狀骨). ②족소음신경의 연곡혈을 달리 이르는 말.
- 【핵골(核骨)】 [핵골(覈骨)] 엄지발가락 첫마디 안쪽에 크게 튀어나온 둥근 뼈. (核:씨 핵) (覈:씨 핵)
- 【삼모(三毛)】 엄지발가락 발톱 뒤. 엄지발가락뼈 두개 중 앞쪽 것(제2지골).
- 【취모(聚毛)】 [총모(叢毛)] 엄지발가락 제1지골. 엄지발가락뼈 두개 중 뒤쪽 것. 털난 데.
- 【척(跖)】 [족장(足掌)] 발바닥
- 【판(板)】 기*(跣)의 뒤. (板:널빤지 판)
- 【제(蹄)】 발바닥이 땅에 닿는 부분. 앞쪽을 기*(跣)라고 하고, 뒤쪽(발뒤꿈치)을 종*(踵)이라고 한다.
(蹄:발굽 제) (跣:끓어앉을 기) (踵:발뒤꿈치 종)
- 【근골(跟骨)】 발뒤꿈치의 작은 뼈. (跟:발뒤꿈치 근)