

■. 인체부위 이름 : <韓醫學概論> 蔡禹錫 著 대성문화사 169~184 쪽 참조

여기서는 한의학 원전에 많이 나오는 인체부위 이름을 부위별로 설명했다. 순서는 머리, 몸통, 팔다리로 했다. 한 용어가 여러 부위를 나타낼 때, 흔히 쓰이는 것을 그림에 나타냈고, 나머지는 본문 설명을 참고하기 바란다.

【 】와 [ ]는 같은 뜻으로 쓰이는 것을 말하며, 많이 쓰이는 것을 【 】로 적었고, 덜 쓰이는 것을 [ ]로 적었다. 또, 어려운 글자는 뜻과 소리를 덧붙였다.

## 1) 온몸

【백해(百骸)】 모든 뼈.

【백절(百節)】 모든 관절.

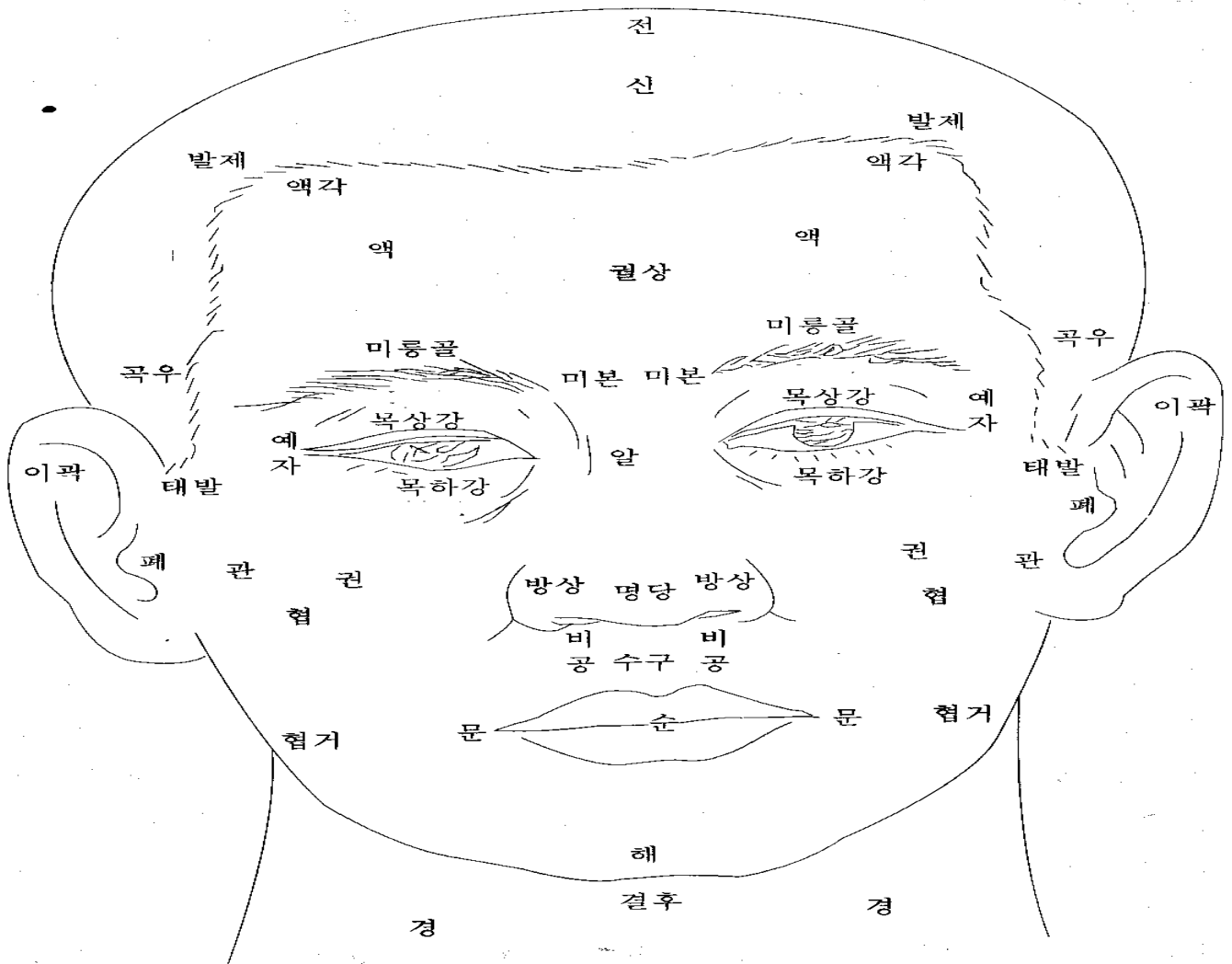
【렴(廉)】 ‘쪽’, ‘면’의 뜻. 예를 들어, ‘상렴(上廉)’은 ‘위쪽’, ‘윗면’을 말한다.

## 2) 머리와 목

【전(顛)】 [전정(顛頂)] 정수리. 머리 꼭대기. (顛:꼭대기 전) (巔:산꼭대기 전) (頂:정수리 정)

【두로골(頭顱骨)】 [노개(顱蓋)] [두개(頭蓋)] 머리뼈. 두개골. 뇌를 둘러싸고 있는 뼈. (顱:머리뼈 로) (蓋:덮을 개)

【두정부(頭頂部)】 [두개관(頭蓋冠)] 머리뼈의 윗부분.



【신(顛)】 [신문(函門)] 솟구멍. 사람이 태어난 뒤에, 머리뼈가 완전히 닫히지 않아 피부와 뇌막으로 덮여있는 부분. 태어난 지 2년 안에 완전히 닫힌다. (顛=函:솟구멍 신)

【발제(髮際)】 머리털이 난 곳과 나지 않은 곳의 경계. 앞쪽(이마쪽)을 전발제, 뒷쪽을 후발제. (際:가장자리 제)

【액(額)】 [액로(額顙)] [상(額)] 이마. 눈썹 위에서 머리털이 난 데까지. (額:이마 액) (顙:이마 상)

【액각(額角)】 [두각(頭角)] 이마 구석. 이마의 양쪽 구석.

【정(庭)】 [천정(天庭)] [궐정(厥庭)] 앞이마. 이마 한가운데. (庭:뜰 정)

【궐(闕)】 [궐중(闕中)] [인당(印堂)] 두눈썹 사이. (闕:대궐문 궐)

【궐상(闕上)】 궐의 조금 윗부분.

【섭유(顙顙)】 [빈골(鬢骨)] [태양(太陽)] ①관자놀이. ②경외기혈(태양혈). 눈썹 바깥쪽 끝과 눈 바깥쪽 끝을 연결한 선의 가운데에서 뒤로 1촌 떨어진 곳. (顙:관자놀이 섭) (顙:관자놀이 유) (鬢:살쩍 빈) (살쩍: 관자놀이와 귀 사이에 난 머리털.)

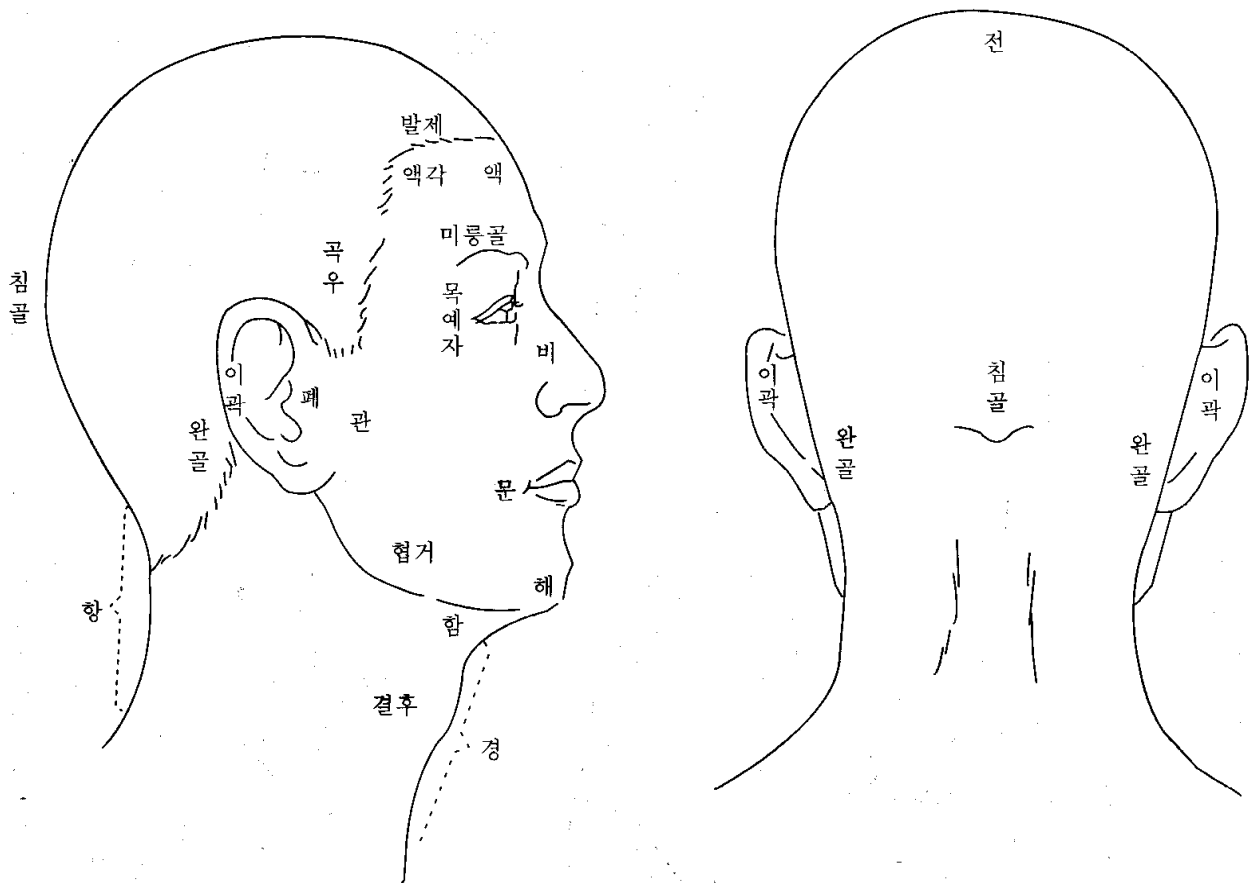
【곡주(曲周)】 [곡우(曲隅)] 귀앞 위쪽 부분의 발제. 전발제가 아래로 구부러져 내려온 부분. (隅:모퉁이 우)

【태발(兌髮)】 [예발(銳髮)] 귀밑머리. 살쩍.

【미본(眉本)】 눈썹 안쪽 끝. 족탕방광경의 찬죽혈. (眉:눈썹 미)

【안검(眼瞼)】 [목포(目胞)] [포검(胞瞼)] [안포(眼胞)] [육륜(肉輪)] 눈꺼풀. 위쪽 눈꺼풀을 포(胞), 아래쪽 눈꺼풀을 검(瞼)이라고도 한다. (胞:태 포) (瞼:눈꺼풀 검) (輪:바퀴 륜) (태/胎:태아를 감싸고 있는 조직)

【목과(目窠)】 [목과(目褰)] 눈알을 감싸고 있는 부분. 눈구멍과 위아래 눈꺼풀을 함께 이르는 말. [안피(眼皮)]라 함. 위쪽을 [목상포(目上胞)], 아래쪽을 [목하포(目下胞)]라고 한다. (窠:보금자리 과) (褰:꾸러미 과) (눈구멍:눈알이 들어있는 움푹한 곳)



【약속(約束)】 ①눈꺼풀. ②팔약근. (안륜근(眼輪筋)이나 향문팔약근 따위.)

【내자(內眥)】 [목내자(目內眥)] [대자(大眥)] [내안각(內眼角)] 눈구석. 눈의 안쪽 끝. 위아래 눈꺼풀이 연결된 코쪽 부위. (眥:눈꼬리 자)

【외자(外眥)】 [목예자(目銳眥)] [예자(銳眥)] [소자(小眥)] [외안각(外眼角)] 눈초리. 눈의 바깥쪽 끝. 위아래 눈꺼풀이 연결된 귀쪽 부위. (銳:날카로울 예)

【혈륜(血輪)】 눈구석과 눈초리를 함께 이르는 말.

【누규(淚竅)】 [누당(淚堂)] 눈물구멍. 눈 안쪽에 조그맣게 나있다. (淚:눈물 루)

【목광골(目眶骨)】 [목광(目眶)] 눈구멍 주위의 뼈. 위쪽뼈를 미륵골\*이라고 하고, 아래쪽뼈를 졸골\*이라고 한다.  
(眶:눈자위 광) (눈자위:눈알의 언저리)

【미륵골(眉稜骨)】 해부학에서 볼때, 앞머리뼈로 되어있다. (稜:모서리 릉)

【졸골(頤骨)】 해부학에서 볼때, 위턱뼈와 광대뼈로 되어있다. (頤:광대뼈 졸)

【목상강(目上綱)】 위쪽 눈시울. (눈시울:눈꺼풀에서 속눈썹이 난 데.)

【목하강(目下綱)】 아래쪽 눈시울.

【첩(睫)】 [첩모(睫毛)] 속눈썹. 티끌과 강한 햇빛이 들어오는 것을 막아준다.

【목현(目眩)】 [안현(眼眩)][목강(目綱)]눈시울.위쪽을[목상강],[목상현],아래쪽을[목하강],[목하현]

【백정(白睛)】 [백안(白眼)] [기륵(氣輪)] 흰자위. 눈알의 결막과 공막 부분. (睛:눈동자 정)

【흑정(黑睛)】 [흑안(黑眼)] [풍륵(風輪)] 검은자위. 눈알의 각막 부분.

【황인(黃仁)】 [정렴(睛簾)] 각막 뒤의 홍채막. 검은자위의 일부분에 속한다. (簾:발 렴) (虹:무지개 홍) (彩:무늬 채)  
# 검은자위에서 눈동자 바깥 부분을 말하는 거 같아요.

【동신(瞳神)】 [동자(瞳子)] [수륵(水輪)] [동인(瞳人)] 눈동자. (瞳:눈동자 동)

【알(頰)】 [산근(山根)] [왕궁(王宮)] [하극(下極)] 콧마루. 코뿌리. 좌우 눈구석의 가운데 부분. (頰:콧마루 알)  
(마루:지붕이나 산의 꼭대기)

【방상(方上)】 콧방울.

【명당(明堂)】 ①코. ②옛날에 몸에다 경혈을 나타낸 그림을 명당도, 명당공혈도(明堂孔穴圖)라고 했다.  
③경외기혈. ④독맥의 상성혈.

【비주(鼻柱)】 [비량(鼻樑)] 콧대. 콧등. (柱:기둥 주) (樑:대들보 량)

【비공(鼻孔)】 [비규(鼻竅)] [축문(畜門)] 콧구멍. (竅:구멍 규)

【비수(鼻隧)】 코 속의 전정부와 비강의 통로. 어떤이는 콧구멍이나 콧방울이라고 했다. (隧:도로 수)

【비준(鼻準)】 [준두(準頭)] [면왕(面王)] [비첨(鼻尖)] 코끝.

【거분(巨分)】 콧방울 바깥모서리에서 입끝으로 이어진 주름. [구방대문처(口傍大紋處)] 또는 [비익구(鼻翼溝)]  
옛 사람들은 이곳을 살펴 넓적다리 안쪽의 병을 진단하는데 도움을 얻었다고 한다.  
(傍:곁 방) (紋:무늬 문) (翼:날개 익) (溝:도랑 구)

【이곽(耳廓)】 [이륵(耳輪)] [이개(耳介)] 귓바퀴. (廓:둘레 곽) (介:겹질 개)

【폐(蔽)】 [이문(耳門)] [이병(耳屏)] 귓구멍 앞쪽에 난 작고 동그란 돌기. (蔽:덮을 폐) (屏:병풍 병)

【승(繩)】 귀뿌리 앞쪽에 붙은 옆머리의 경계. (繩:먹줄 승) (귀뿌리:귀가 뺨에 붙은 부분)

【이문(耳門)】 ①폐(蔽) ②귀앞에 있는 경혈. 수소양삼초경.

【인중(人中)】 코와 입 사이의 한가운데. 독맥의 수구혈을 달리 이르는 말.

【관(關)】 ①관부(關部) ②관맥 (손목 진맥할 때, ‘촌.관.척’의 가운데.) .

【협(頰)】 뺨. 관자놀이부터 턱까지.

【번(蕃)】 뺨의 뒤쪽, 귀뿌리의 앞쪽. (蕃:우거질 번) # 관(關)하고 뭐가 다른지 모르겠어요.

【관(顙)】 [관골(顙骨)] 광대뼈. (顙:광대뼈 관 또는 권)

【함(頤)】 턱밑. 아래턱과 윗대뼈 사이. (頤:턱 함) (윗대뼈:목 앞쪽에 볼록 튀어나와 있는 것.)

【이(頤)】 턱. 아래턱 모서리. (頤:턱 이)

【시(腮)】 [함(頤)] 볼. 뺨의 한복판. 구강 점막의 바깥벽에 해당. (腮:뺨 시) (頤:부황 들 함)  
(浮黃:오래 끓어 살가죽이 들떠서 붓고 누렇게 되는 병)

【협거(頰車)】 [하아상(下牙床)] [아상(牙床)]  
①족양명위경의 경혈. 아래턱 구석과 콧방울을 연결한 선의 가운데에서 0.5촌 앞에 있다. ②아래턱뼈.

【문(吻)】 ①입아귀. 입의 양쪽 귀퉁이. (위아래 입술이 만나는 데) ②입술 둘레. (吻:입술 문) # 구각(口角).

【순(脣)】 입술.

【은(齦)】 [아육(牙肉)] 잇몸. # 치은(齒齦)이라고 흔히 쓰죠.

【승장(承漿)】 입맥의 경혈. 아랫입술 밑에서 가장 우묵한 곳. (漿:미음 장)

【해(頰)】 [하과(下巴)] [하과각(下巴殼)] 아래턱 기슭. 승장 밑. (頰:턱 해) (巴:땅이름 파) (殼:껍질 각)  
(기슭:비탈진 곳의 아랫부분)

【결후(結喉)】 울대뼈. 해부학의 후두결절. 어른 남자는 뚜렷한데, 여자는 그렇지 않다. (喉:목구멍 후)

【경골(頸骨)】 [천주골(天柱骨)] 목뼈. 목등뼈. 해부학의 경추. 모두 7개다.

【거골(巨骨)】 [결분골(缺盆骨)] ①빗장뼈. 쇄골. 가슴 위에 가로로 놓인 큰 뼈. ②수양명대장경의 경혈.

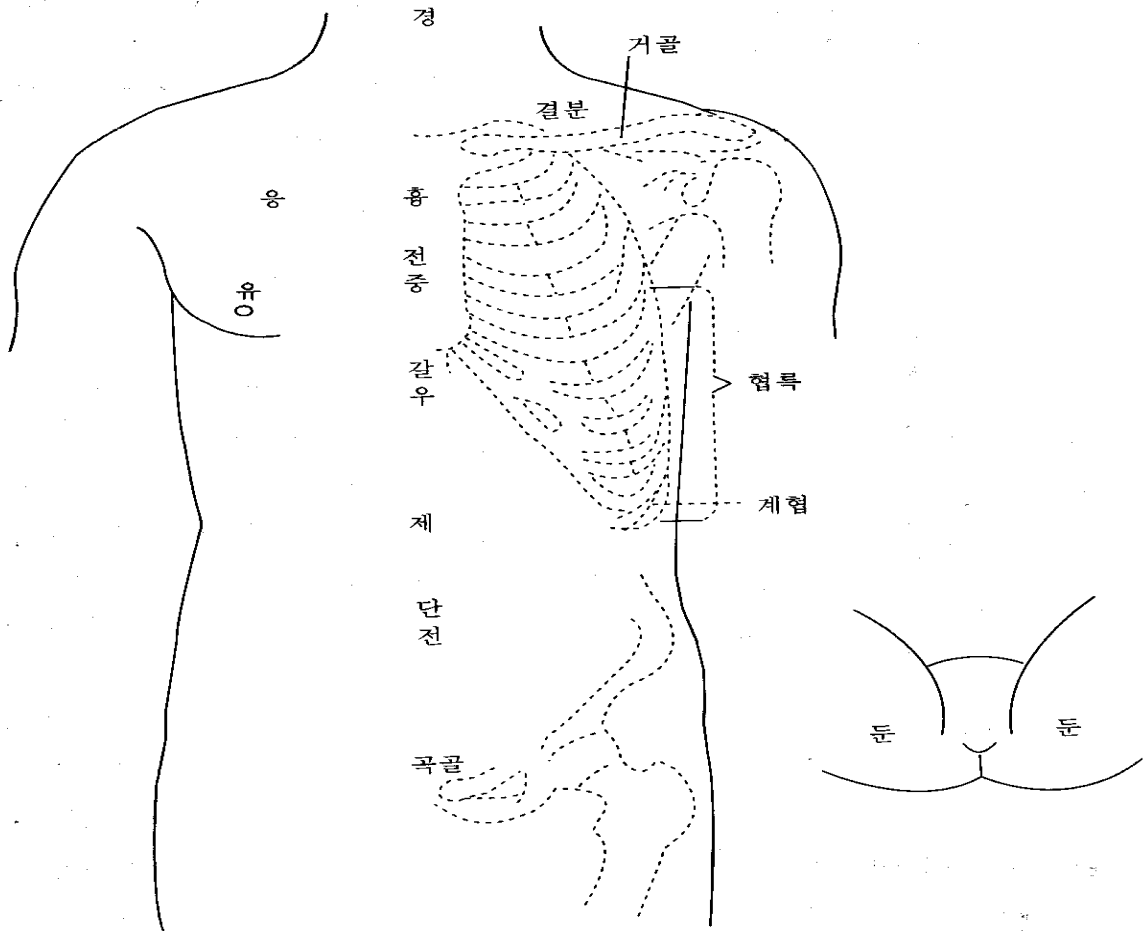
【침골(枕骨)】 [옥침골(玉枕骨)] ①뒤통수(뒷머리뼈, 후두골)에서, 누우면 베개에 닿는 부분.

②족소양담경의 두구음혈을 달리 이르는 말. (枕:베개 침) # 우리 말로 ‘모루뼈’.

【완골(完骨)】 ①귀 바로 뒤에 툭 붙어진 뼈. 뒷머리뼈의 유양돌기(젓모양-) ②족소양담경의 경혈.

【경(頸)】 멍. 앞목. 목 전체를 가리키기도 한다. (頸:목 경) # 멍살 잡는다는 말, 아시죠?

【항(項)】 목덜미. 뒷목. (項:뒷목 항)



### 3) 몸통

【견해(肩解)】 ①어깨죽지. 팔이 어깨에 붙은 부분. 어깨뼈(견갑골)와 위팔뼈가 만나는 데.

②족소양담경의 견정혈을 달리 이르는 말.

【관(髖)】 ①빗장뼈 바깥쪽 끝 부분. ②빗장뼈 안쪽 끝 부분. (髖:뼈끝 관)

【결분(缺盆)】 ①빗장뼈 위에 움푹 파인 곳. ②족소양명위경의 경혈. 결분(①)의 한가운데. (缺:이지러질 결) (盆:동이 분)

【상횡골(上橫骨)】 가슴뼈 위쪽 끝. 바깥쪽은 빗장뼈와 맞닿아 있다.

(가슴뼈:가슴 한복판에 있으면서 좌우로 갈비뼈와 만나는 뼈. 해부학의 흉골)

【흉옹(胸膺)】 앞가슴. (膺:가슴 옹)

【단중(膻中)】 ①두 젓꼭지 사이 한가운데. 종기(宗氣)가 모이는 곳. ②임맥의 경혈.

【갈우(髖髒)】 [갈우(髖髒)] [구미(鳩尾)] [폐심골(幣心骨)] ①명치뼈. 가슴뼈 아래에 뾰족하게 튀어나온 것.

②앞가슴 뼈대를 모두 이르는 말. (髖:동정뼈 갈) (髒:울대뼈 우) (髖:어깨 앞쪽 우) (鳩:비둘기 구) (幣:비단 폐)

【우골(髖骨)】 ①위팔뼈 머리. 위팔뼈는 해부학의 상완골이다. ②수양명대장경의 견우혈을 달리 이르는 말.

【옹(膺)】 [옹중(膺中)] [억(臆)] 앞가슴 양쪽에 힘살이 튀어나온 데. 큰가슴살(대흉근) 부위. (臆:가슴 억)

【복(腹)】 배꼽 윗부분을 윗배(大腹), 배꼽 아랫부분을 아랫배(小腹.少腹)라고 한다.

어떤 데에선 배꼽 양옆을 소복(少腹)이라고 한다.

【신궤(神闕)】 ①배꼽. ②임맥의 경혈. 배꼽 한가운데.

【단전(丹田)】 ①임맥의 石門, 陰交, 氣海, 關元穴을 이르는 말인데, 흔히 관원혈을 가리킨다. (관원혈:배꼽 아래 3촌)

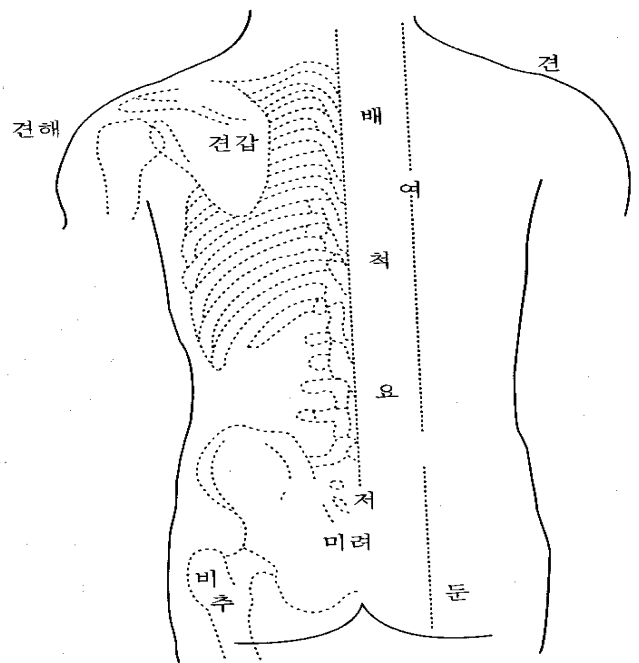
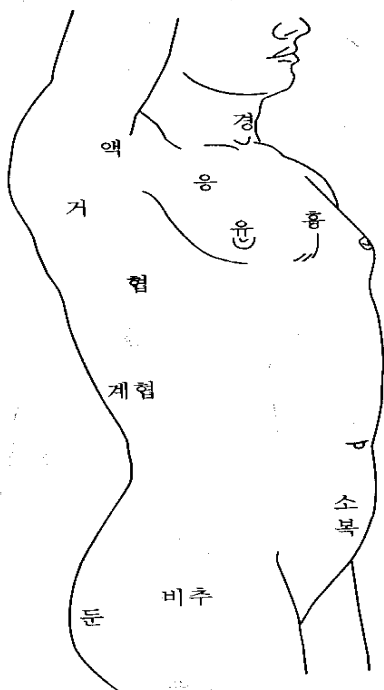
②두 신장 사이에서 일어나는 기운(腎間動氣)을 말한다. ③기공요법을 할 때, 정신을 집중시키는 곳. 아랫배를 하단전, 단중계를 중단전, 두눈썹 사이를 상단전이라고 한다.

【곡골(曲骨)】 ①불두덩. 해부학의 치골 결합부위. ②임맥의 경혈. (불두덩:자지나 보지 언저리의 두두룩한 데) (치골:두덩뼈)

【견골(桴骨)】 [좌관골(坐板骨)] [관(髕)] 궁둥이뼈. 앉음뼈. 해부학의 좌골(坐骨). (桴:문빚장 긴) (髕:허리뼈 관)

【기가(氣街)】 ①사타구니. 아랫배와 허벅지의 경계. 해부학의 서혜부. 기충(氣衝)이라고도 한다.

②몸안의 氣의 운행경로.



【갑(胛)】 어깻죽지 (胛:어깨 갑)

【척(脊)】 등뼈?등줄기. (脊:등뼈 척)

【여골(髀骨)】 ①등뼈. ②가슴등뼈 1번 가시돌기(극돌기). (髀:등골뼈 러)

【여(髀)】 [여근(髀筋)] 등심. 등살. 등줄기 양쪽의 긴 힘살.

【요(腰)】 허리. 갈비뼈 맨아래부터 뱀뱀(장골) 위까지.

【고(尻)】 꼬무니.

【고골(尻骨)】 [저골(骶骨)] [선골(仙骨)] 엉덩등뼈. 해부학의 천추.

위로 허리뼈, 아래로 꼬리뼈, 옆으로 뱀뱀과 이어짐. (骶:궁둥이 저)

【미려(尾閭)】 [미저(尾骶)] [저단(骶端)] [궁골(宮骨)] ①꼬리뼈. 등줄기의 맨아래. ②꼬리뼈 끝.

③독맥의 장강혈을 달리 이르는 말. (閭:마을 문 러)

【신(肱)】 ①엉덩이살. 뱀뱀의 힘살부분. ②등심. (肱:등심 신)

【둔(臀)】 볼기. # 앞에서 말했지만, 볼기와 엉덩이는 달라요.

【비추(髀樞)】 ①큰대퇴돌기. 넓적다리 바깥쪽 위에 뼈죽 튀어나와 있는 것. 중국말로는 대전자(大轉子)라고 한다.

②골반 바깥쪽 가운데에 있는 관골구 부분. [기(機)]라고도 한다.

③족소양담경의 환도혈을 달리 이르는 말. (髀:넓적다리 비) (樞:문지도리 추) (轉:구를 전) (機:틀 기)

【액(腋)】 [액와(腋窩)] 겨드랑이. (腋:겨드랑이 액) (窩:움집 와)

【거(胛)】 ①옆구리에서, 겨드랑이 바로 아랫부분. ②갈비뼈. 갈비뼈 하나가 아니라,

통틀어 말할때 거(胛), 협(脇)이라고 한다. (胛:겨드랑이 거)

【협(脇)】 옆구리. 겨드랑이부터 갈비뼈 맨아래까지. ‘脅(협)’이라고도 쓴다.

【계협(季脇)】 [계륵(季肋)] [연륵(軟肋)] ①아래쪽 옆구리. 갈비뼈 11번, 12번의 연골 부분.

②죽결음간경의 장문혈을 달리 이르는 말. (季:끝 계) # 갈비뼈도 가슴등뼈처럼 12개가 있어요.

【묘(眇)】 허구리. 허리 양옆.

【모제(毛際)】 겨웃. 음모(陰毛). 자지나 보지의 털난 데.

【횡골(橫骨)】 ①[하횡골(下橫骨)] [개골(蓋骨)] 두덩뼈. 해부학의 치골. ②족소음신경의 경혈.

③허뼈. 허뿌리에 있는 작은 뼈.

【교골(交骨)】 ①여자의 궁둥이뼈. ②불두덩.

【과골(髀骨)】 [과골(髀骨)] [가골(髌骨)] 뱀뼈. (髀:넓적다리뼈 과) (髌:허리뼈 과) (髌:허리뼈 가)

# 엉덩이뼈(골반)는 세 뼈로 되어있어요. 위쪽에 뱀뼈, 아래쪽 앞에 두덩뼈, 아래쪽 뒤에 궁둥이뼈(앉음뼈).

【회음(會陰)】 [찬(纂)] [하극(下極)] [병예(屏翳)] ①자지.보지와 똥구멍의 사이.

②임맥의 경혈. 회음(①)의 한가운데. (纂:모을 찬) (屏:병풍 병) (翳:양산-햇빛가리는 우산 예)

【이음(二陰)】 자지와 보지, 똥구멍을 함께 이르는 말. 자지, 보지를 [전음(前陰)], [하음(下陰)]이라 하고,  
똥구멍을 [후음(後陰)]이라 한다.

【산문(産門)】 [음호(陰戶)] 보지 구멍.

【자문(子門)】 자궁의 바깥구멍.

#### 4) 팔다리

【사유(四維)】 팔다리. 옛날 의서에 많이 쓰인 말.

【사극(四極)】 팔다리.

【사말(四末)】 손발.

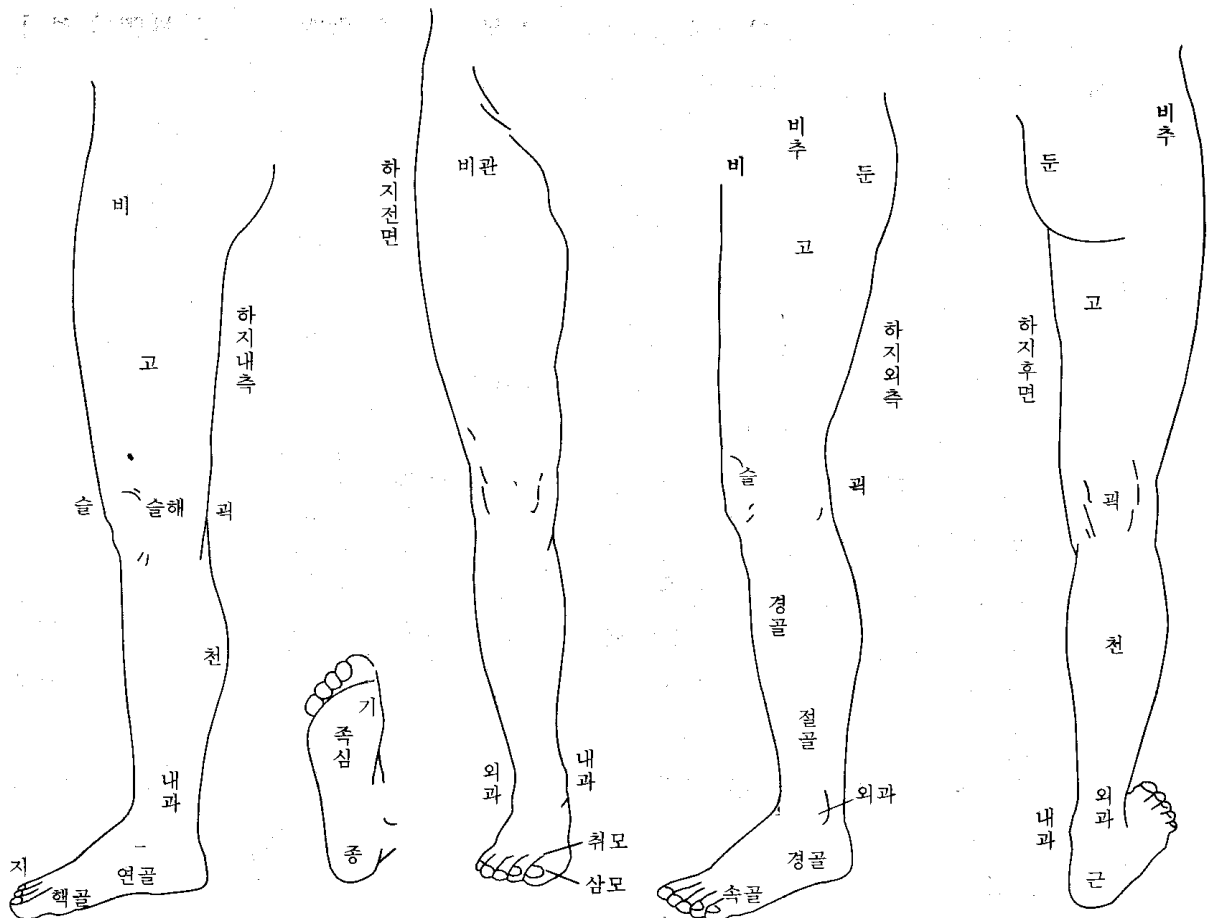
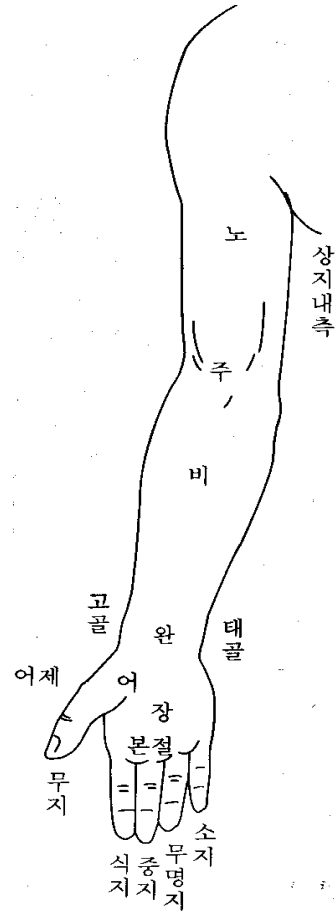
【사관(四關)】 ① 어깨와 팔꿈치,  
엉덩이와 무릎의 네 관절.

② 좌우 팔꿈치와 무릎의 네 관절.

【팔계(八溪)】 ① 좌우 팔꿈치와 손목,  
무릎과 발목의 여덟 관절.

② 위팔과 넓적다리의 힘살.

(溪: 시내 계)





5) 팔

【노(臑)】【굉(肱)】【상박(上膊)】 위팔. 어깨부터 팔꿈치까지. (臑:팔뚝 노) (肱:팔뚝 굉) (膊:팔 박)

【노골(臑骨)】 위팔뼈.

【주(肘)】 팔꿈치. # 팔꿈치 앞쪽은 ‘팔오금’이라고 해요. 한자말로 주와(肘窩).

【비(臂)】【하박(下膊)】 팔뚝. 아래팔. 팔꿈치부터 손목까지. (臂:팔뚝 비)

【박(膊)】【비박(臂膊)】 팔.

【정골(正骨)】 ①척골. ②옛날에, 곁에 입는 상처를 치료하던 분과. 정골과, 상과(傷科), 골상과라고 했다.

③정골수법(正骨手法)을 줄인 말.

# 팔뚝뼈는 요골과 척골, 두개의 뼈로 되어있는데, 엄지손가락 쪽을 요골, 새끼손가락 쪽을 척골이라고 해요.

【완(腕)】 손목.

【고골(高骨)】 손목에서, 엄지손가락 쪽에 뚜렷이 튀어나온 데. 요골 경상돌기.

【예골(銳骨)】【태골(兌骨)】 손목에서, 새끼손가락 쪽에 뚜렷이 튀어나온 데. 척골 경상(莖狀) 돌기.

【적백육제(赤白肉際)】 팔다리에서, 안쪽 살과 바깥쪽 살의 경계. 햇볕을 많이 받아 색깔이 짙은 데를 바깥쪽이라 하고 여기를 붉은살이라고 한다. 햇볕을 덜 받아 색깔이 옅은 데를 안쪽이라 하고 여기를 흰살이라고 한다. 팔에서는 구부러지는 쪽(屈側), 손바닥쪽이 안쪽이고, 펴지는 쪽(伸側), 손등쪽이 바깥쪽이다.

【어(魚)】 엄지손가락 아랫부분에 많이 솟은 힘살. 그 모양이 물고기 배 같다고 해서 붙여진 이름이다.

손바닥 아래쪽 바깥쪽 살 많은 데.

【어제(魚際)】 ①어(魚)의 적백육제. ②수태음폐경의 경혈.

【본절(本節)】 손가락 첫마디. 손가락과 손바닥이 만나는 데. 주먹을 쓸때, 가장 힘이 실리는 곳. 발에서도 같은 부분.

【기골(岐骨)】 두 뼈가 갈라지는 곳. 예를 들면, 엄지손가락과 둘째손가락이 만나는 살 많은 데.

여기를 범아귀(호구/虎口)라고 하는데, 수양명대장경의 함곡혈 부위다. 또 가슴에서는 가슴뼈 아래쪽 끝과 좌우 갈비뼈 연결이 갈라지는 곳이 있는데(임맥의 구미혈 부위), 여기를 가리키기도 한다.

【조갑(爪甲)】 손발톱.

6) 다리

【고(股)】 넓적다리. 대퇴(大腿). (腿:다리 퇴)

【비(髀)】【비골(髀骨)】 ①넓적다리의 판이름. ②허벅다리. 넓적다리의 위쪽 부분. (髀:넓적다리 비)

【비관(髀關)】 ①허벅다리의 앞쪽 부분. ②족양명위경의 경혈.

【어복(魚腹)】 ①족태양방광경의 승산혈을 달리 이르는 말. 장판지 아래쪽 가운데에서 두 힘살이 갈라지는 곳에 있다.

②어제(魚際) 부위에 있는 경외기혈. ③허벅지. 허벅다리 안쪽 부분.

【복토(伏兔)】 ①다리를 폈을 때, 넓적다리 앞쪽에서 힘살이 가장 튀어나온 부분. 모양이 엎드린 토끼 같다고 해서 붙은 이름이다. ②족양명위경의 경혈. (伏:엎드린 복)

【슬해(膝解)】【해관(骸關)】 무릎. (膝:무릎 슬)

【연해(連骸)】 무릎 안쪽과 바깥쪽으로 뼈가 튀어나온 것. 넓적다리뼈의 내측상과(內側上髌)와 외측상과 부위.

【굉(臑)】【슬만(膝彎)】【퇴요(腿凹)】 오금. 무릎 뒤쪽.

【보골(輔骨)】 ①무릎을 끼고 있는 양옆의 뼈. 안쪽을 [내보골(內輔骨)], 바깥쪽을 [외보골(外輔骨)]이라고 한다.

②팔뚝의 요골. ③종아리뼈. (輔:덧방나무 보) (덧방나무:수레 양쪽 가장자리에 덧댄 나무)

# 종아리\*는 정강이뼈와 종아리뼈로 되어있는데, 정강이뼈를 경골, 종아리뼈를 비골이라고 해요. 정강이뼈는 앞쪽으로 툭 볼거져나와 있지만, 종아리뼈는 살속에 파묻혀 있어서 위쪽과 아래쪽만 만져지죠.

【해(骸)】 ①뼈대. ②정강이뼈의 판이름. #뼈대:한자말로 골격이라 하죠.

【경(脛)】 ①종아리. 무릎에서 발목까지. 소퇴(小腿) ②경골을 줄인 말.

【행골(脛骨)】【한골(胫骨)】 정강이뼈와 종아리뼈를 함께 이르는 말. (脛:소 등줄기 뒤뼈 행) (胫:정강이뼈 한)



【천(脛)】 [비장(腓腸)] [비천(腓脛)] [소퇴두(小腿肚)] 장딴지. 종아리 뒤쪽에 살이 불룩한 부분.

(脛:장딴지 천) (腓:장딴지 비)

【절골(絶骨)】 ①바깥 복사뼈 위로 더듬어 올라갈 때, 만져지던 뼈가 갑자기 사라지는 곳.

②족소양담경의 현종혈을 달리 이르는 말.

【과(髁)】 복사뼈. ‘踝(과)’라고도 쓴다. 안쪽 복사뼈를 [내과(內踝)], 바깥쪽 복사뼈를 [외과(外踝)]라고 한다.

안쪽 복사뼈는 정강이뼈 아래쪽 끝이고, 바깥쪽 복사뼈는 종아리뼈 아래쪽 끝이다.

【원(腕)】 정강이뼈와 발이 맞닿은 곳. (腕:구부릴 원)

【부(跗)】 [족부(足跗)] [각면(脚面)] [족배(足背)] 발등.

【지(趾)】 발가락.

【경골(京骨)】 ①발등 바깥쪽에서, 발목뼈와 발바닥뼈가 만나는 데에 도드라진 부분. ②족태양방광경의 경혈.

【속골(束骨)】 ①새끼발가락 첫마디. ②족태양방광경의 경혈.

【연골(然骨)】 ①안쪽 복사뼈 앞 아래에 있는 배모양뼈(주상골/舟狀骨). ②족소음신경의 연곡혈을 달리 이르는 말.

【핵골(核骨)】 [핵골(覈骨)] 엄지발가락 첫마디 안쪽에 크게 튀어나온 등근 뼈. (核:씨 핵) (覈:씨 핵)

【삼모(三毛)】 엄지발가락 발톱 뒤. 엄지발가락뼈 두개 중 앞쪽 것(제2지골).

【취모(聚毛)】 [총모(叢毛)] 엄지발가락 제1지골. 엄지발가락뼈 두개 중 뒤쪽 것. 털난 데.

【척(跖)】 [족장(足掌)] 발바닥

【판(板)】 기\*(跂)의 뒤. (板:널빤지 판)

【제(蹄)】 발바닥이 땅에 닿는 부분. 앞쪽을 기\*(跂)라고 하고, 뒤쪽(발뒤꿈치)을 종\*(踵)이라고 한다.

(蹄:발굽 제) (跂:뚫어앉을 기) (踵:발뒤꿈치 종)

【근골(跟骨)】 발뒤꿈치의 작은 뼈. (跟:발뒤꿈치 근)