

【정(庭)】【천정(天庭)】[궐정(厥庭)] 앞이마. 이마 한가운데. (庭:뜰 정)

【궐(闕)】【궐중(闕中)】[인당(印堂)] 두눈썹 사이. (闕:대궐문 궐)

【궐상(闕上)】궐의 조금 윗부분.

【섭유(顳顬)】【빈골(顴骨)】[태양(太陽)] ①관자놀이. ②경외기혈(태양혈). 눈썹 바깥쪽 끝과 눈 바깥쪽 끝을 연결한 선의 가운데에서 뒤로 1촌 떨어진 곳. (顳:관자놀이 섭) (顳:관자놀이 유) (顴:살쩍 빈)
(살쩍: 관자놀이와 귀 사이에 난 머리털.)

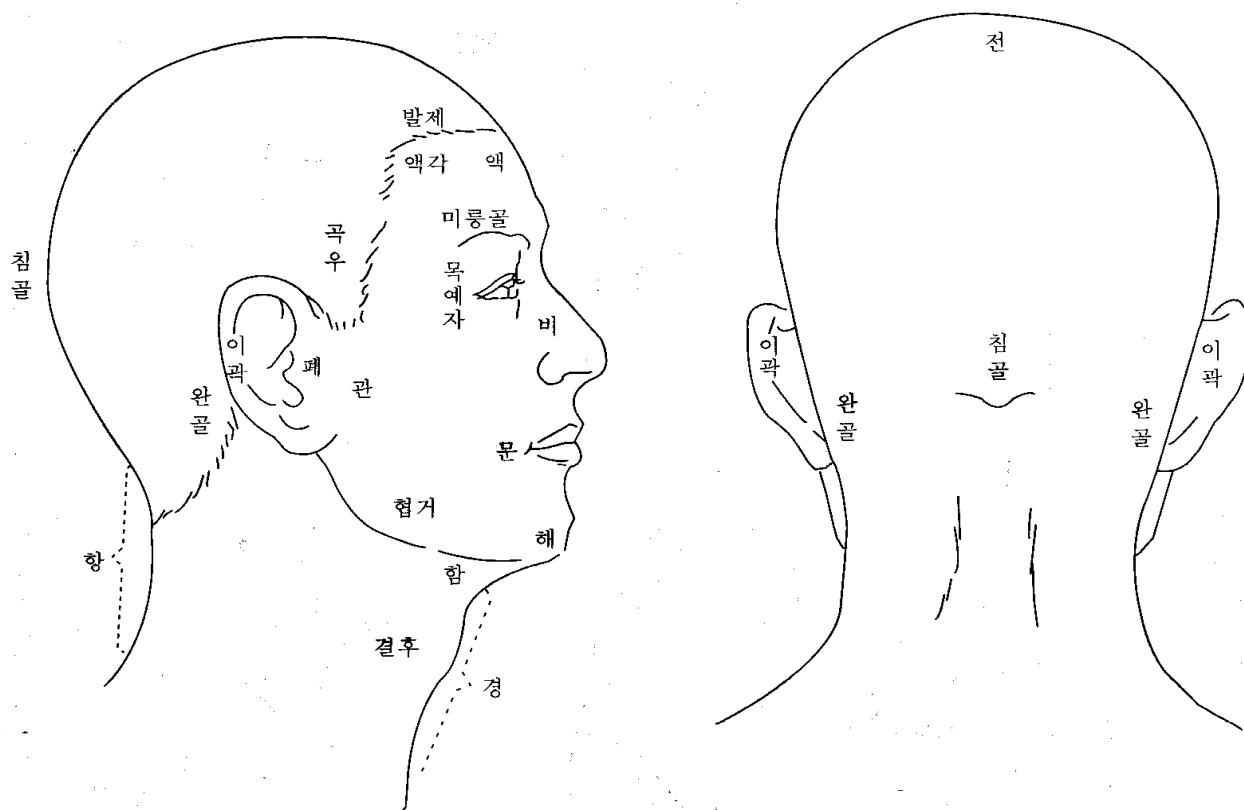
【곡주(曲周)】【곡우(曲隅)】귀앞 위쪽 부분의 발제. 전발제가 아래로 구부러져 내려온 부분. (隅:모퉁이 우)

【태발(兌髮)】【예발(銳髮)】귀밑머리. 살쩍.

【미본(眉本)】눈썹 안쪽 끝. 족탕방광경의 찬죽혈. (眉:눈썹 미)

【안검(眼瞼)】【목포(目胞)】[포검(胞瞼)】【안포(眼胞)】【육륜(肉輪)】눈꺼풀. 위쪽 눈꺼풀을 포(胞), 아래쪽 눈꺼풀을 검(瞼)이라고도 한다. (胞:태 포) (瞼:눈꺼풀 검) (輪:바퀴 룬) (태/胎:태아를 감싸고 있는 조직)

【목과(目窠)】【목과(目裹)】눈알을 감싸고 있는 부분. 눈구멍과 위아래 눈꺼풀을 함께 이르는 말. [안피(眼皮)]라 함. 위쪽을 [목상포(目上胞)], 아래쪽을 [목하포(目下胞)]라고 한다. (窠:보금자리 과) (裹:꾸러미 과)
(눈구멍:눈알이 들어있는 움푹한 곳)



【약속(約束)】①눈꺼풀. ②괄약근. (안륜근(眼輪筋)이나 향문괄약근 따위.)

【내자(內眥)】【목내자(目內眥)】[대자(大眥)】【내안각(內眼角)】눈구석. 눈의 안쪽 끝. 위아래 눈꺼풀이 연결된 코쪽 부위. (眥:눈꼬리 자)

【외자(外眥)】【목예자(目銳眥)】【예자(銳眥)】【소자(小眥)】【외안각(外眼角)】눈초리. 눈의 바깥쪽 끝. 위아래 눈꺼풀이 연결된 귀쪽 부위. (銳:날카로울 예)

【혈륜(血輪)】눈구석과 눈초리를 함께 이르는 말.

【누구(淚竅)】【누당(淚堂)】눈물구멍. 눈 안쪽에 조그맣게 나있다. (淚:눈물 루)

【목광골(目眶骨)】【목광(目眶)】눈구멍 주위의 뼈. 위쪽뼈를 미릉골*이라고 하고, 아래쪽뼈를 졸골*이라고 한다. (眶:눈자위 광) (눈자위:눈알의 언저리)

【미릉골(眉棱骨)】해부학에서 볼때, 앞머리뼈로 되어있다. (棱:모서리 릉)

【졸골(頤骨)】해부학에서 볼때, 위턱뼈와 광대뼈로 되어있다. (頤:광대뼈 졸)

【목상강(目上綱)】위쪽 눈시울. (눈시울:눈꺼풀에서 속눈썹이 난 데.)

【목하강(目下綱)】아래쪽 눈시울.

【첩(睫)】【첩모(睫毛)】속눈썹. 티끌과 강한 햇빛이 들어오는 것을 막아준다.

【목현(目眩)】【안현(眼眩)】【목강(目綱)】눈시울. 위쪽을[목상강],[목상현], 아래쪽을[목하강],[목하현]

【백정(白睛)】【백안(白眼)】【기륜(氣輪)】흰자위. 눈알의 결막과 공막 부분. (睛:눈동자 정)

【흑정(黑睛)】【흑안(黑眼)】【풍륜(風輪)】검은자위. 눈알의 각막 부분.

【황인(黃仁)】【정렴(睛簾)】각막 뒤의 홍채막. 검은자위의 일부분에 속한다. (簾:발 렴) (虹:무지개 홍) (彩:무늬 채)
검은자위에서 눈동자 바깥 부분을 말하는 거 같아요.

【동신(瞳神)】【동자(瞳子)】【수륜(水輪)】【동인(瞳人)】눈동자. (瞳:눈동자 동)

【알(頰)】【산근(山根)】【왕궁(王宮)】【하극(下極)】코마루. 코뿌리. 좌우 눈구석의 가운데 부분. (頰:코마루 알)
(마루:지붕이나 산의 꼭대기)

【방상(方上)】코방울.

【명당(明堂)】①코. ②옛날에 몸에다 경혈을 나타낸 그림을 명당도, 명당공혈도(明堂孔穴圖)라고 했다. ③경외기혈.
④독맥의 상성혈.

【비주(鼻柱)】【비량(鼻樑)】코대. 코등. (柱:기둥 주) (樑:대들보 량)

【비공(鼻孔)】【비구(鼻竅)】【축문(畜門)】코구멍. (竅:구멍 구)

【비수(鼻隧)】코 속의 전정부와 비강의 통로. 어떤이는 코구멍이나 코방울이라고 했다. (隧:도로 수)

【비준(鼻準)】【준두(準頭)】【면왕(面王)】【비첨(鼻尖)】코끝.

【거분(巨分)】코방울 바깥모서리에서 입끝으로 이어진 주름. [구방대문처(口傍大紋處) 또는 [비익구(鼻翼溝)]
옛 사람들은 이곳을 살펴 넓적다리 안쪽의 병을 진단하는데 도움을 얻었다고 한다.
(傍:곁 방) (紋:무늬 문) (翼:날개 익) (溝:도랑 구)

【이곽(耳廓)】【이륜(耳輪)】【이개(耳介)】귓바퀴. (廓:둘레 곽) (介:겹질 개)

【폐(蔽)】【이문(耳門)】【이병(耳屏)】귓구멍 앞쪽에 난 작고 동그란 돌기. (蔽:덮을 폐) (屏:병풍 병)

【승(繩)】귀뿌리 앞쪽에 붙은 옆머리의 경계. (繩:먹줄 승) (귀뿌리:귀가 뺨에 붙은 부분)

【이문(耳門)】①폐(蔽) ②귀앞에 있는 경혈. 수소양삼초경.

【인중(人中)】코와 입 사이의 한가운데. 독맥의 수구혈을 달리 이르는 말.

【관(關)】①관부(關部) ②관맥 (손목 진맥할 때, ‘촌.관.척’의 가운데.) .

【협(頰)】뺨. 관자놀이부터 턱까지.

【번(蕃)】뺨의 뒤쪽, 귀뿌리의 앞쪽. (蕃:우거질 번) # 관(關)하고 뭐가 다른지 모르겠어요.

【관(顴)】【관골(顴骨)】광대뼈. (顴:광대뼈 관 또는 권)

【함(頤)】턱밑. 아래턱과 윗대뼈 사이. (頤:턱 함) (윗대뼈:목 앞쪽에 볼록 튀어나와 있는 것.)

【이(頤)】턱. 아래턱 모서리. (頤:턱 이)

【시(腮)】【함(頤)】볼. 뺨의 한복판. 구강 점막의 바깥벽에 해당. (腮:뺨 시) (頤:부항 들 함)
(浮黃:오래 끓어 살가죽이 들떠서 붓고 누렇게 되는 병)

【협거(頰車)】【하아상(下牙床)】【아상(牙床)】
①족양명위경의 경혈. 아래턱 구석과 귓방울을 연결한 선의 가운데에서 0.5촌 앞에 있다. ②아래턱뼈.

【문(吻)】①입아귀. 입의 양쪽 귀통이. (위아래 입술이 만나는 데) ②입술 둘레. (吻:입술 문) # 구각(口角).

【순(脣)】입술.

【은(齦)】【아육(牙肉)】잇몸. # 치은(齒齦)이라고 흔히 쓰죠.

【승장(承漿)】임맥의 경혈. 아랫입술 밑에서 가장 우묵한 곳. (漿:미음 장)

【해(頰)】【하파(下巴)】【하파각(下巴殼)】아래턱 기슭. 승장 밑. (頰:턱 해) (巴:땅이름 파) (殼:껍질 각)
(기슭:비탈진 곳의 아랫부분)

【결후(結喉)】윗대뼈. 해부학의 후두결절. 어른 남자는 뚜렷한데, 여자는 그렇지 않다. (喉:목구멍 후)

【경골(頸骨)】【천주골(天柱骨)】목뼈. 목등뼈. 해부학의 경추. 모두 7개다.

【거골(巨骨)】【결분골(缺盆骨)】①빗장뼈. 쇄골. 가슴 위에 가로로 놓인 큰 뼈. ②수양명대장경의 경혈.

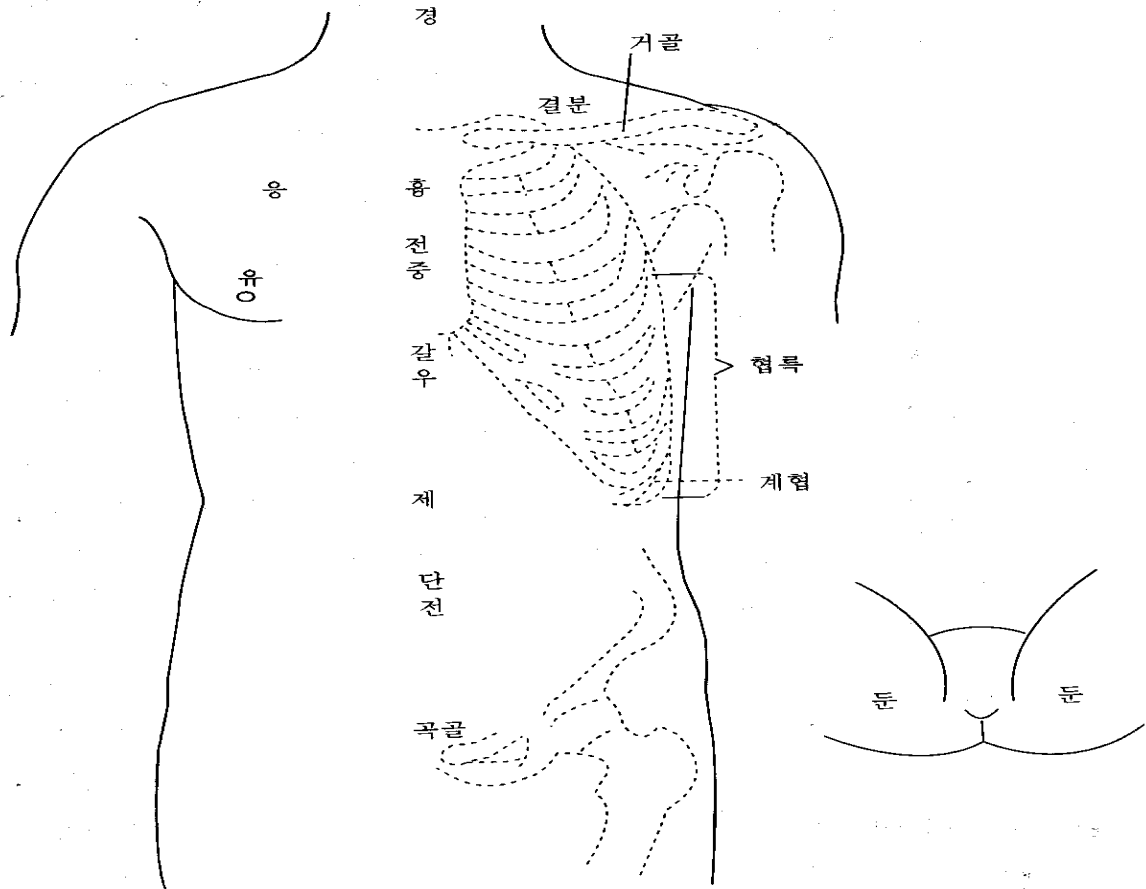
【침골(枕骨)】[옥침골(玉枕骨)] ①뒤통수(뒷머리뼈, 후두골)에서, 누우면 베개에 닿는 부분.

②족소양담경의 두규음혈을 달리 이르는 말. (枕:베개 침) # 우리 말로 ‘모루뼈’.

【완골(完骨)】①귀 바로 뒤에 툭 볼거진 뼈. 뒷머리뼈의 유양돌기(젓모양-) ②족소양담경의 경혈.

【경(頸)】먹. 앞목. 목 전체를 가리키기도 한다. (頸:목 경) #먹살 잡는다는 말, 아시죠?

【항(項)】목덜미. 뒷목. (項:뒷목 항)



3) 몸통

【견해(肩解)】①어깨죽지. 팔이 어깨에 붙은 부분. 어깨뼈(견갑골)와 위팔뼈가 만나는 데.

②족소양담경의 견정혈을 달리 이르는 말.

【관(髖)】①빗장뼈 바깥쪽 끝 부분. ②빗장뼈 안쪽 끝 부분. (髖:뼈끝 관)

【결분(缺盆)】①빗장뼈 위에 움푹 파인 곳. ②족양명위경의 경혈. 결분(①)의 한가운데. (缺:이지러질 결) (盆:동이 분)

【상횡골(上橫骨)】가슴뼈 위쪽 끝. 바깥쪽은 빗장뼈와 맞닿아 있다.

(가슴뼈:가슴 한복판에 있으면서 좌우로 갈비뼈와 만나는 뼈. 해부학의 흉골)

【흉응(胸膺)】앞가슴. (膺:가슴 응)

【단중(膻中)】①두 젖꼭지 사이 한가운데. 종기(宗氣)가 모이는 곳. ②임맥의 경혈.

【갈우(髖髀)】[갈우(髖髀)] [구미(鳩尾)] [폐심골(幣心骨)] ①명치뼈. 가슴뼈 아래에 뾰족하게 튀어나온 것.

②앞가슴 뼈대를 모두 이르는 말. (髖:동정뼈 갈) (髀:울대뼈 우) (髖:어깨 앞쪽 우) (鳩:비둘기 구) (幣:비단 폐)

【우골(髖骨)】①위팔뼈 머리. 위팔뼈는 해부학의 상완골이다. ②수양명대장경의 견우혈을 달리 이르는 말.

【응(膺)】[응중(膺中)] [억(臆)] 앞가슴 양쪽에 힘살이 튀어나온 데. 큰가슴살(대흉근) 부위. (臆:가슴 억)

【복(腹)】배꼽 윗부분을 윗배(大腹), 배꼽 아랫부분을 아랫배(小腹.少腹)라고 한다.

어떤 데에선 배꼽 양옆을 소복(少腹)이라고 한다.

【신궤(神闕)】①배꼽. ②임맥의 경혈. 배꼽 한가운데.

【단전(丹田)】①임맥의 石門, 陰交, 氣海, 關元穴을 이르는 말인데, 흔히 관원혈을 가리킨다. (관원혈:배꼽 아래 3촌)

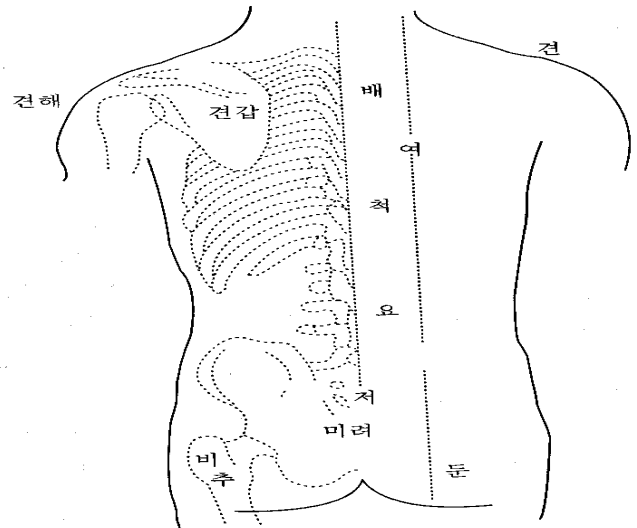
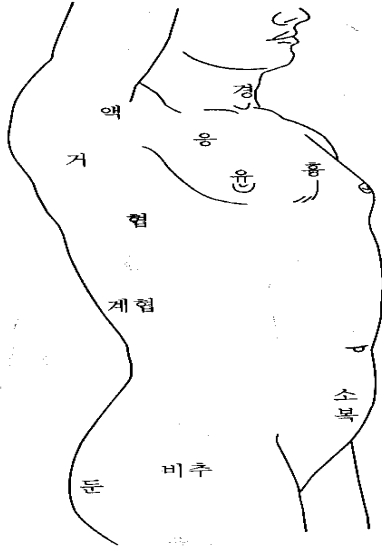
②두 신장 사이에서 일어나는 기운(腎間動氣)을 말한다. ③기공요법을 할 때, 정신을 집중시키는 곳. 아랫배를 하단전, 단중계를 중단전, 두눈썹 사이를 상단전이라고 한다.

【곡골(曲骨)】①불두덩. 해부학의 치골 결합부위. ②임맥의 경혈. (불두덩:자지나 보지 언저리의 두두룩한 데)
(치골:두덩뼈)

【건골(楨骨)】【좌판골(坐板骨)】【관(髕)】궁둥이뼈. 앉음뼈. 해부학의 좌골(坐骨). (楨:문빋장 건) (髕:허리뼈 관)

【기가(氣街)】①사타구니. 아랫배와 허벅지의 경계. 해부학의 서혜부. 기충(氣衝)이라고도 한다.

②몸안의 氣의 운행경로.



【갑(胛)】어깨죽지 (胛:어깨 갑)

【척(脊)】등뼈?등줄기. (脊:등뼈 척)

【여골(髻骨)】①등뼈. ②가슴등뼈 1번 가지돌기(극돌기). (髻:등골뼈 러)

【여(髻)】【여근(髻筋)】 등심. 등살. 등줄기 양쪽의 긴 힘살.

【요(腰)】허리. 갈비뼈 맨아래부터 뱀뼈(장골) 위까지.

【고(尻)】꿈무니.

【고골(尻骨)】【저골(骶骨)】【선골(仙骨)】 엉덩등뼈. 해부학의 천추.

위로 허리뼈, 아래로 꼬리뼈, 옆으로 뱀뼈와 이어짐. (骶:궁둥이 저)

【미려(尾閭)】【미저(尾骶)】【저단(骶端)】【궁골(宮骨)】 ①꼬리뼈. 등줄기의 맨아래. ②꼬리뼈 끝.

③독맥의 장강혈을 달리 이르는 말. (閭:마을 문 러)

【신(腓)】①엉덩이살. 뱀뼈의 힘살부분. ②등심. (腓:등심 신)

【둔(臀)】볼기. # 앞에서 말했지만, 볼기와 엉덩이는 달라요.

【비추(髀樞)】①큰대퇴돌기. 넓적다리 바깥쪽 위에 뼈죽 튀어나와 있는 것. 중국말로로는 대전자(大轉子)라고 한다.

②골반 바깥쪽 가운데에 있는 관골구 부분. [기(機)]라고도 한다.

③족소양담경의 환도혈을 달리 이르는 말. (髀:넓적다리 비) (樞:문지도리 추) (轉:구를 전) (機:틀 기)

【액(腋)】【액와(腋窩)】 겨드랑이. (腋:겨드랑이 액) (窩:움집 와)

【거(肱)】①옆구리에서, 겨드랑이 바로 아랫부분. ②갈비뼈. 갈비뼈 하나가 아니라,

통틀어 말할때 거(肱), 협(脇)이라고 한다. (肱:겨드랑이 거)

【협(脇)】옆구리. 겨드랑이부터 갈비뼈 맨아래까지. ‘脅(협)’이라고도 쓴다.

【계협(季脇)】【계륵(季肋)】【연륵(軟肋)】 ①아래쪽 옆구리. 갈비뼈 11번, 12번의 연골 부분.

②족궐음간경의 장문혈을 달리 이르는 말. (季:끝 계) # 갈비뼈도 가슴등뼈처럼 12개가 있어요.

【묘(眇)】허구리. 허리 양옆.

【모제(毛際)】거웃. 음모(陰毛). 남자와 여자의 생식기의 털난 곳

【횡골(橫骨)】①[하횡골(下橫骨)】【개골(蓋骨)】 두덩뼈. 해부학의 치골. ②족소음신경의 경혈.

③허뼈. 허뿌리에 있는 작은 뼈.

【교골(交骨)】①여자의 궁둥이뼈. ②불두덩.

【과골(髀骨)】[과골(髀骨)] [가골(髌骨)] 뱀뼈. (髀:넓적다리뼈 과) (髌:허리뼈 과) (髌:허리뼈 가)

엉덩이뼈(골반)는 세 뼈로 되어있어요. 위쪽에 뱀뼈, 아래쪽 앞에 두덩뼈, 아래쪽 뒤에 궁둥이뼈(앉음뼈).

【회음(會陰)】[찬(纂)] [하극(下極)] [병예(屏翳)] ①남자와 여자의 생식기와 항문의 사이.

②임맥의 경혈. 회음(①)의 한가운데. (纂:모을 찬) (屏:병풍 병) (翳:양산-햇빛가리는 우산 예)

【이음(二陰)】남자와 여자의 생식기, 항문을 함께 이르는 말. 남자와 여자의 생식기를 [전음(前陰)], [하음(下陰)]이라 하고, 항문을 [후음(後陰)]이라 한다.

【산문(産門)】[음호(陰戶)] 여자의 생식기 구멍.

【자문(子門)】자궁의 바깥구멍.

동의 M 스쿨

