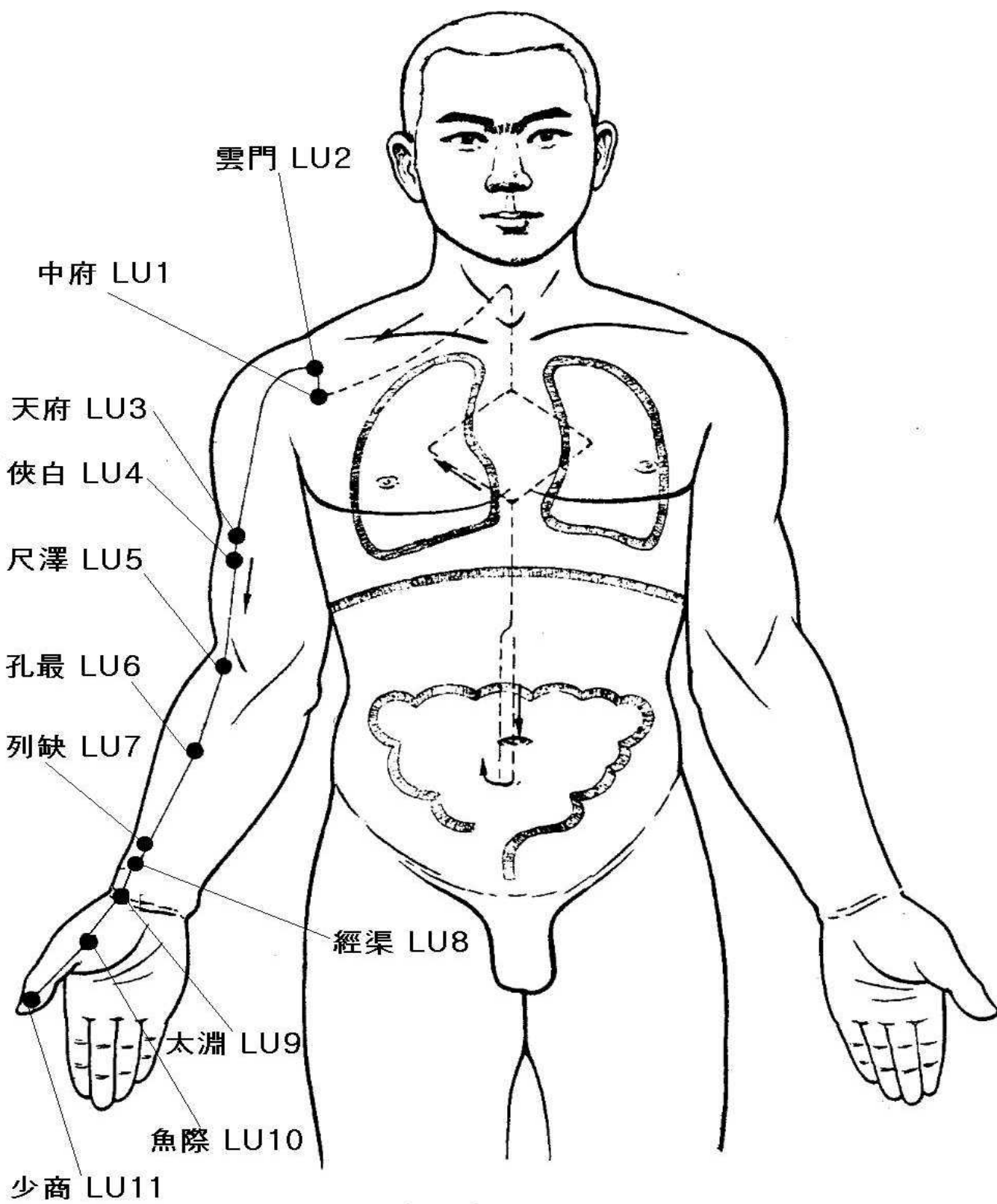
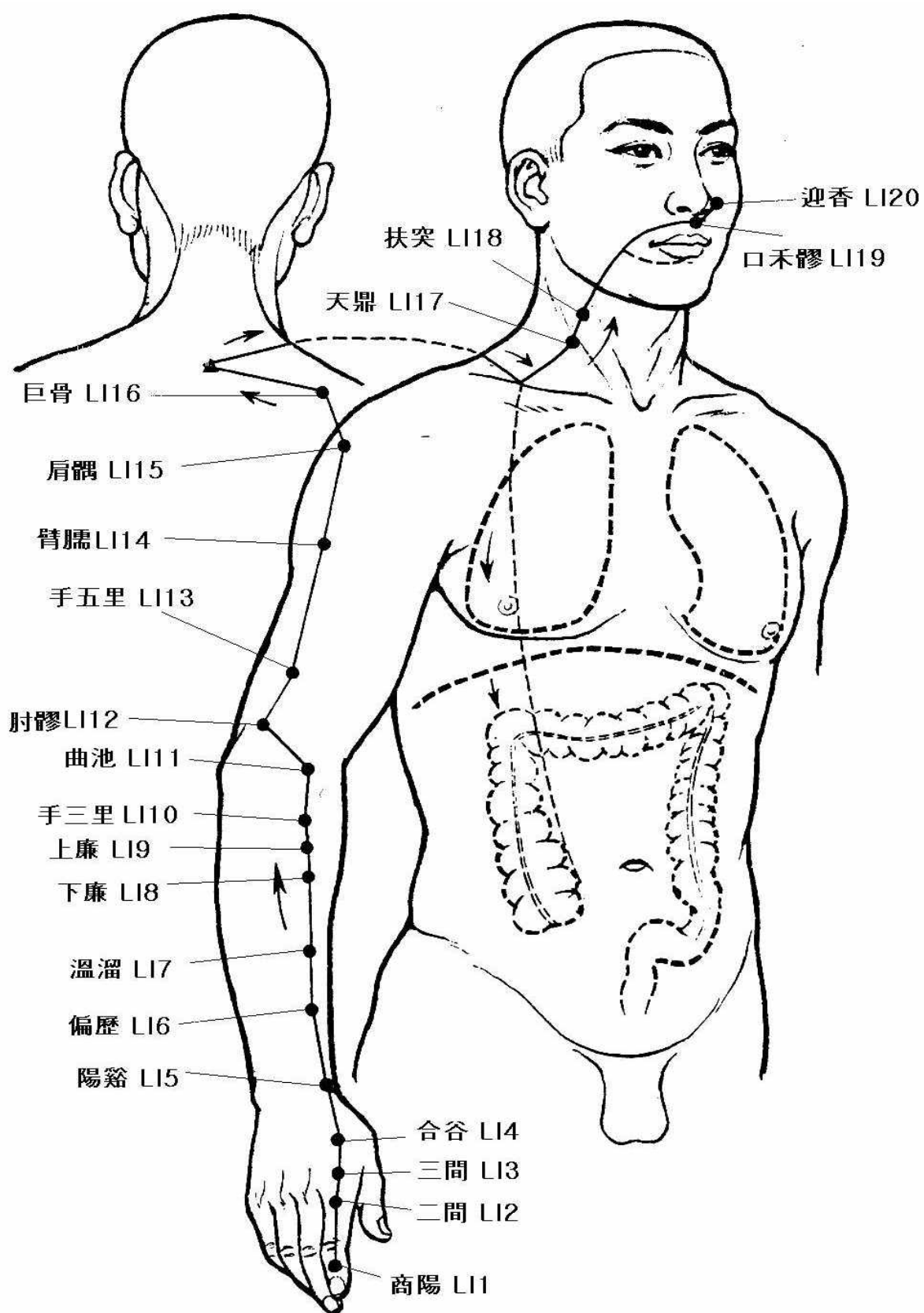


◆ 十二經脈 流走

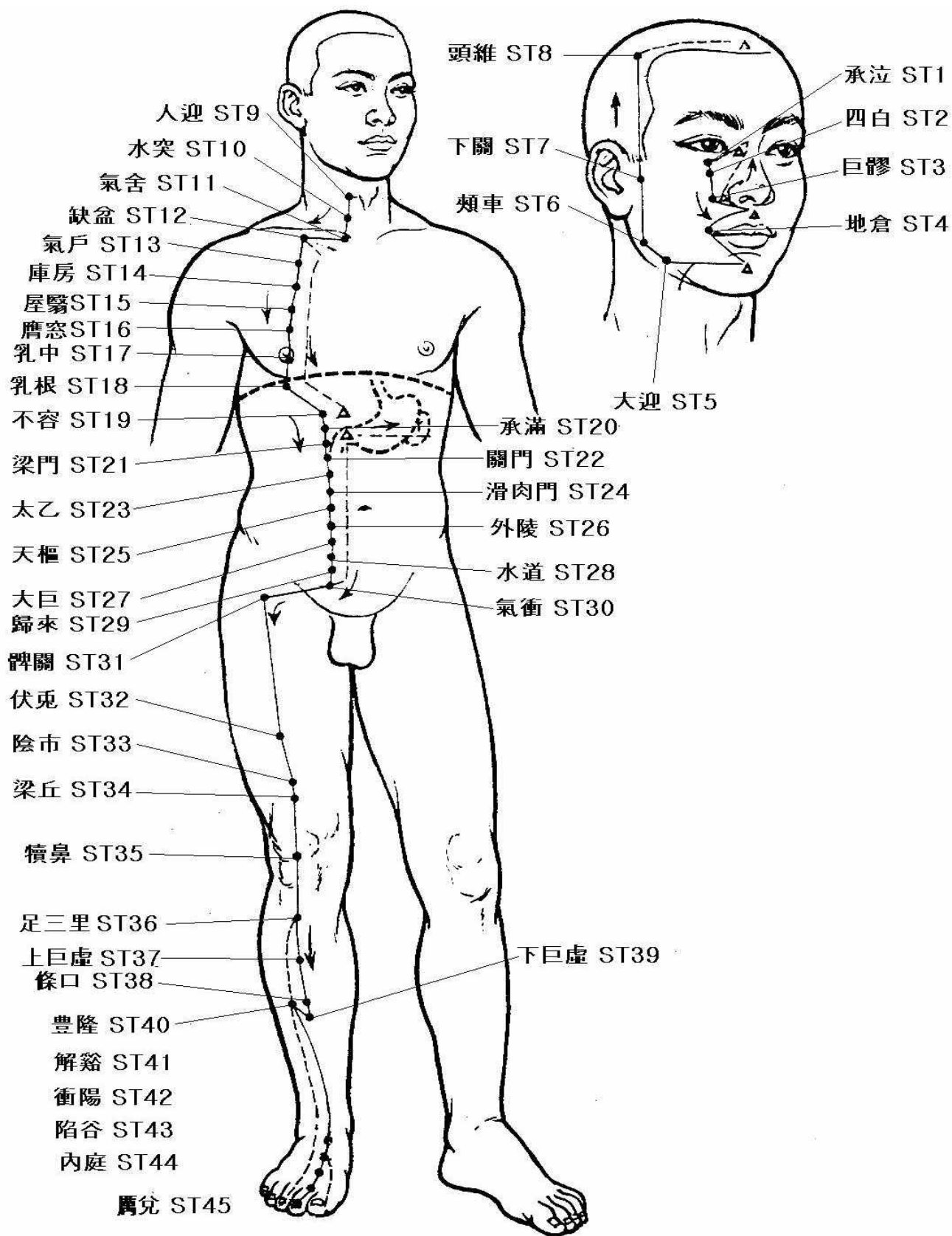
肺手太陰之脈	起於中焦 _하 下絡大腸 _{하고} 還循胃口 _하 上膈屬肺 _{하고} 從肺系橫出腋 _下 _하 下循臑內 _하 行少陰心主之前 _하 下肘中 _{하고} 循臂內 上臂下廉 _하 入寸口 上魚 _{하고} 循魚際 _하 出大指之端 _{이라} 其支者 _는 從腕後直出次指內廉 _하 出其端 _{이라}
大腸手陽明之脈	起於大指次指之端 _하 循指上廉 _하 出合谷兩骨之間 _하 上入兩筋之中 _하 循臂上廉 _하 入肘外廉 _하 上臑外前廉 _하 上肩 _하 出髃骨之前廉 _하 上出於柱骨之會上 _하 下入缺盆 _하 絡肺 _{하고} 下膈屬大腸 _{이라} 其支者 _는 從缺盆上頸 _하 貫頰 _하 入下齒中 _하 還出挾口 _하 交人中 _하 左之右 _{하고} 右之左 _하 上扶鼻孔 _{이라}
胃足陽明之脈	起於鼻(之)交頰中 _하 旁納太陽之脈 _하 下循鼻外 _하 入上齒中 _하 還出挾口環脣 _{하고} 下交承漿 _{하고} 却循頤後下廉 _하 出大迎 _하 循頰車 _하 上耳前 _하 過客主人 _하 循髮際 _하 至額顙 _라 其支者 _는 從大迎前下人迎 _하 循喉嚨 入缺盆 _하 下膈 _하 屬胃 _{하고} 絡脾 _라 其直者 _는 從缺盆下乳內廉 _하 下挾臍 _하 入氣街中 _{이라} 其支者 _는 起於胃口 _하 下循腹裏 _하 下至氣街中而合 _하 以下髀關 _하 抵伏兔 _하 下(入)膝臑中 _하 下循脛外廉 _하 下足跗 _하 入中指內間 _{이라} 其支者 _는 下膝[廉]三寸而別 _하 下入中指外間 _{이라} 其支者 _는 別跗上 _하 入大指間出其端 _{이라}
脾足太陰之脈	起於大指之端 _하 循指內側白肉際 _하 過核骨後 _하 上內踝前廉 _하 上端[臑]內 _하 循脛骨後 _하 交出厥陰之前 _하 上(循)膝股內前廉 _하 入腹 _하 屬脾 _{하고} 絡胃 _하 上膈挾咽 _하 連舌本 _{하고} 散舌下 _라 其支者 _는 復從胃 _하 別上膈 _하 注心中 _{이라}
心手少陰之脈	起於心中 _하 出屬心系 _하 下膈 絡小腸 _{이라} 其支者 _는 從心系 _하 上挾咽 _하 繫目系 _라 其直者 _는 復從心系却上肺 _하 (下)出腋 _下 _하 [下]循臑內後廉 _하 行太陰心主之後 _하 下肘內 _하 循臂內後廉 _하 抵掌後銳骨之端 _하 入掌內(後)廉 _하 循小指之內 _하 出其端 _{이라}
小腸手太陽之脈	起於小指之端 _하 循手外側 _하 上腕 _하 出踝中 _하 直上循臂骨下廉 _하 出肘內側兩筋之間 _하 上循臑外後廉 _하 出肩解 _하 繞肩胛 _하 肩上也 _하 入缺盆 _하 絡心 _{하고} 循咽下膈抵胃 _하 屬小腸 _{이라} 其支者 _는 從缺盆循頸上頰 _하 至目銳眦 _하 却入耳中 _{이라} 其支者 _는 別頰上頰 _하 抵鼻 _하 至目內眦 _하 斜絡於顴 _{이라}
膀胱足太陽之脈	起於目內眦 _하 上額交巔 _{이라} 其支者 _는 從巔至耳上角 _{이라} 其直者 _는 從巔入絡腦 _하 還出別下項 _하 循肩膊內 _하 挾脊 _하 抵腰中 _하 入循膂 _하 絡腎 _{하고} 屬膀胱 _{이라} 其支者 _는 從腰中下挾脊 _하 貫臀 _하 入臑中 _{이라} 其支者 _는 從臑內左右 _하 別下貫胛 _하 挾脊內 _하 過髀樞循腓外 _하 從後廉下合臑中 _하 以下貫踡內 _하 出外踝之後 _하 循京骨 _하 至小指外側 _{이라}
腎足少陰之脈	起於小指之下 _하 邪走足心 _하 出於然谷之下 _하 循內踝之後 _하 別入跟中 _하 以上端內 _하 出臑內廉 _하 上股內後廉 _하 貫脊 _하 屬腎 _{하고} 絡膀胱 _{이라} 其直者 _는 從腎上貫肝膈 _하 入肺中 _하 循喉嚨 _하 挾舌本 _{이라} 其支者 _는 從肺出絡心 _하 注胸中 _{이라}
心主手厥陰心包絡之脈	起於胸中 _하 出屬心包絡 _하 下膈 _하 歷絡三焦 _라 其支者 _는 循胸出脇 _하 下腋三寸 _하 上抵腋 _하 下循臑內 _하 行太陰少陰之間 _하 入肘中 _하 下臂 _하 行兩筋之間 _하 入掌中 _하 循中指出其端 _{이라} 其支者 _는 別掌中 _하 循小指次指 _하 出其端 _{이라}
三焦手少陽之脈	起於小指次指之端 _하 上出兩指之間 _하 循手表腕 _하 出臂外兩骨之間 _하 上貫肘 _하 循臑外 _하 上肩而交出足少陽之後 _하 入缺盆 _하 布臑中 _하 散絡心包 _하 下膈 _하 循屬三焦 _라 其支者 _는 從臑中上出缺盆 _하 上項 _하 繫耳後直上 _하 出耳上角 _하 以屈下頰至頤 _{이라} 其支者 _는 從耳後入耳中 _하 出走耳前 _하 過客主人前 _하 交頰 _하 至目銳眦 _라
膽足少陽之脈	起於目銳眦 _하 上抵頭角 _하 下耳後 _하 循頸 _하 行手少陽之前 _하 至肩上 却交出手少陽之後 _하 入缺盆 _{이라} 其支者 _는 從耳後入耳中 _하 出走耳前 _하 至目銳眦後 _라 其支者 _는 別銳眦 _하 下大迎 _하 合於手少陽 _하 抵於頤 _하 下加頰車 _하 下頸 _하 合缺盆 _하 以下胸中 _하 貫膈 _하 絡肝 _{하고} 屬膽 _하 循脇裏 _하 出氣街 _하 繞毛際 _하 橫入髀厭中 _{이라} 其直者 _는 從缺盆下腋 _하 循胸 _하 過季脇 _하 下合髀厭中 以下循髀陽 _하 出膝外廉 _하 下外輔骨之前 _하 直下抵絕骨之端 _하 下出外踝之前 _하 循足跗上 _하 入小指次指之間 _{이라} 其支者 _는 別跗上 _하 入大指之間 _하 循大指岐骨內 _하 出其端 _하 還貫爪甲 _하 出三毛 _라
肝足厥陰之脈	起於大指叢毛之際 _하 上循足跗上廉 _하 去內踝一寸 _하 上踝八寸 _하 交出太陰之後 _하 上臑內廉 _하 循股陰 _하 入毛中 _하 過陰器 _하 抵小腹 _하 挾胃屬肝 _하 絡膽 _{하고} 上貫膈 _하 布脇肋 _하 循喉嚨之後 _하 上入頰頰 _하 連目系 _하 上出額 _하 與督脈會於巔 _{이라} 其支者 _는 從目系下頰裏 _하 環脣內 _라 其支者 _는 復從肝 _하 別貫膈 _하 上注肺 _라



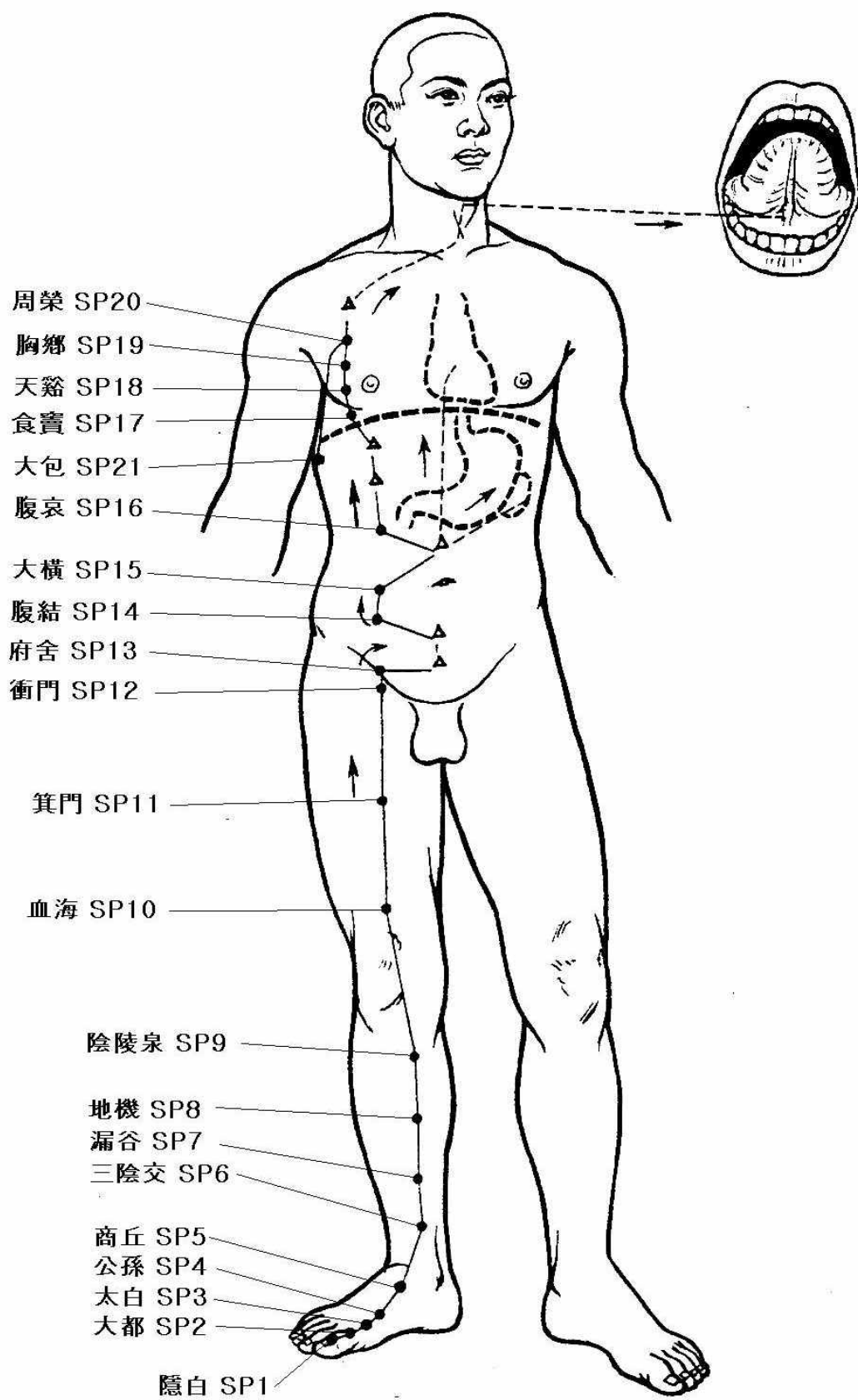
手太陰肺經



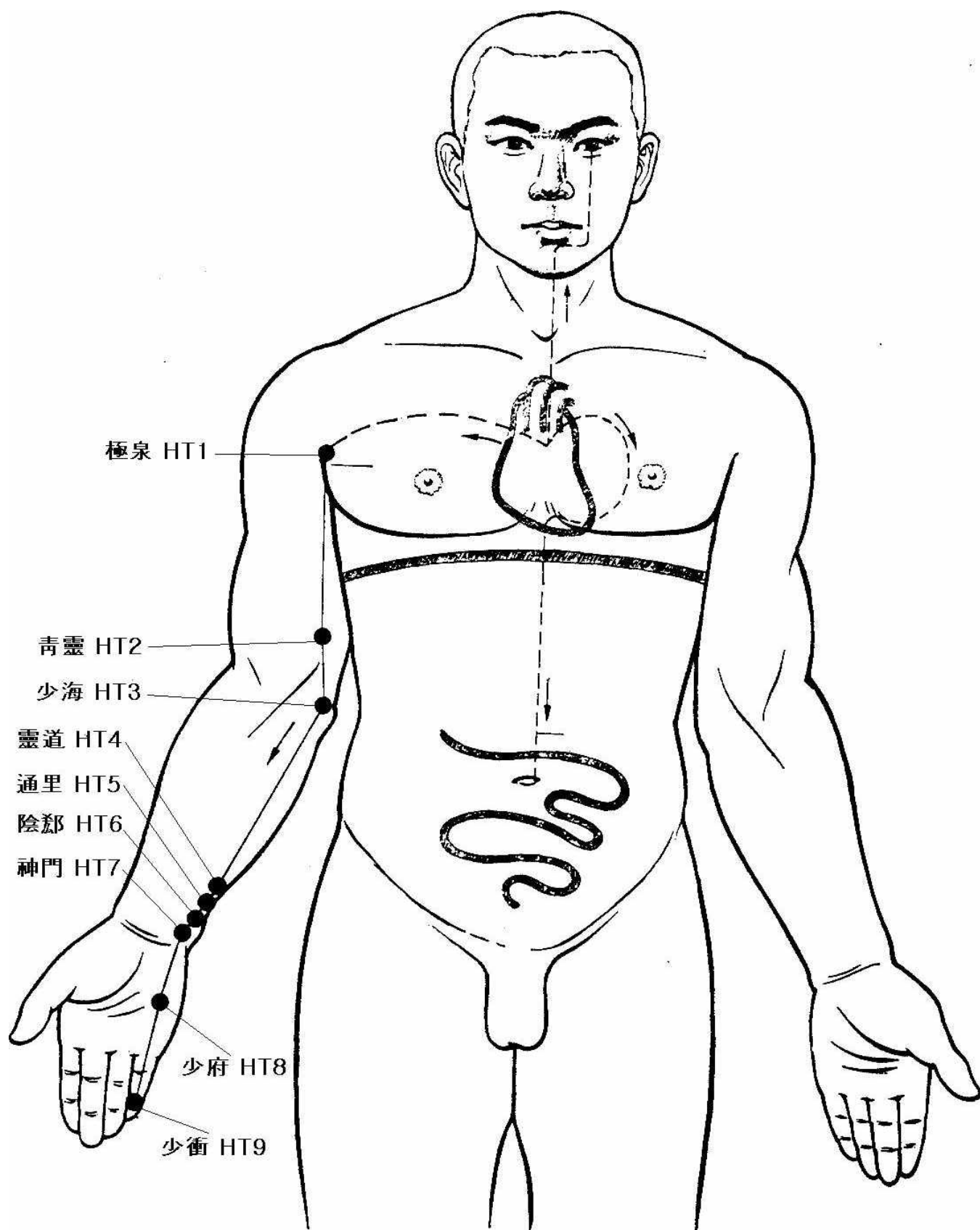
手陽明大腸經



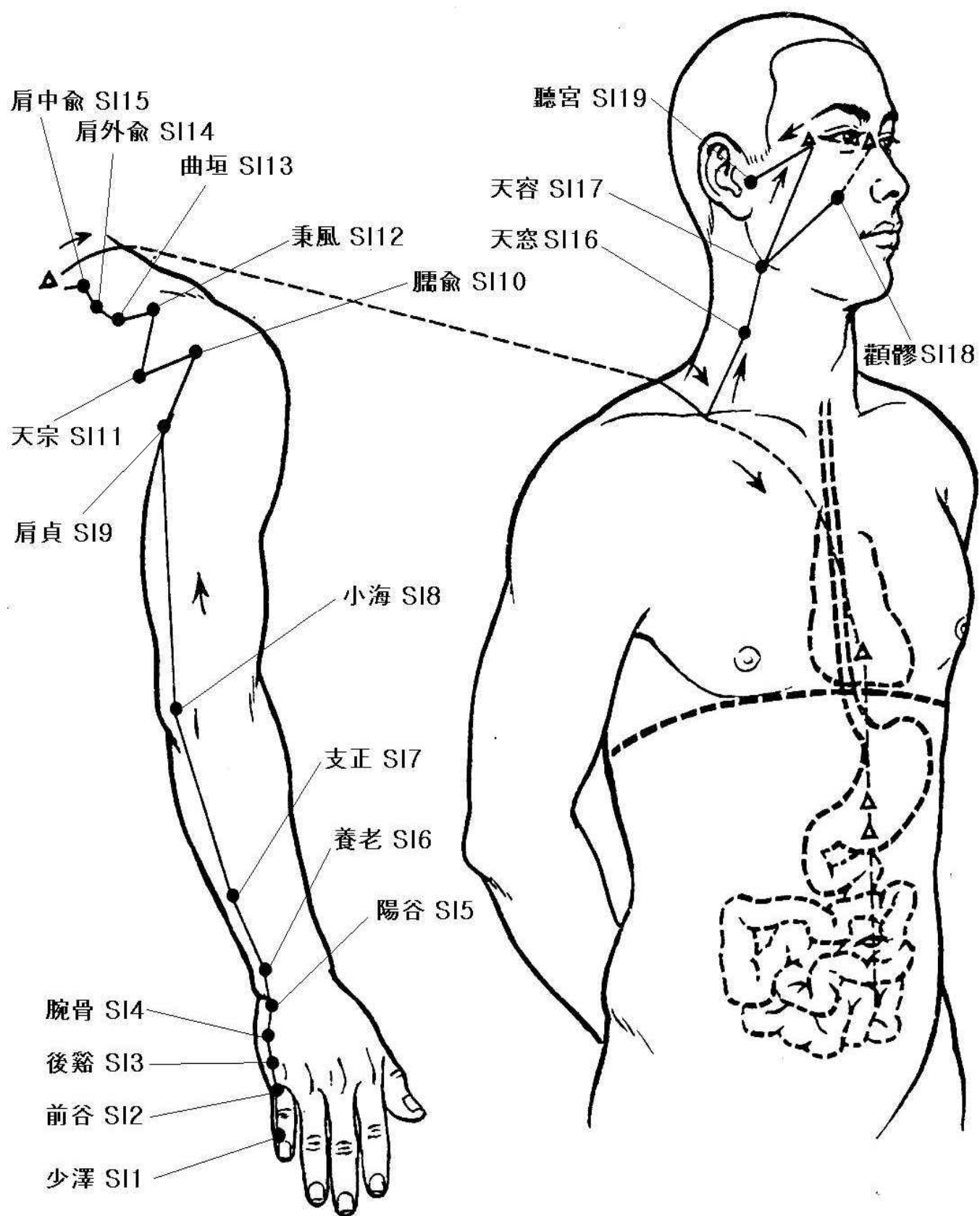
足陽明胃經



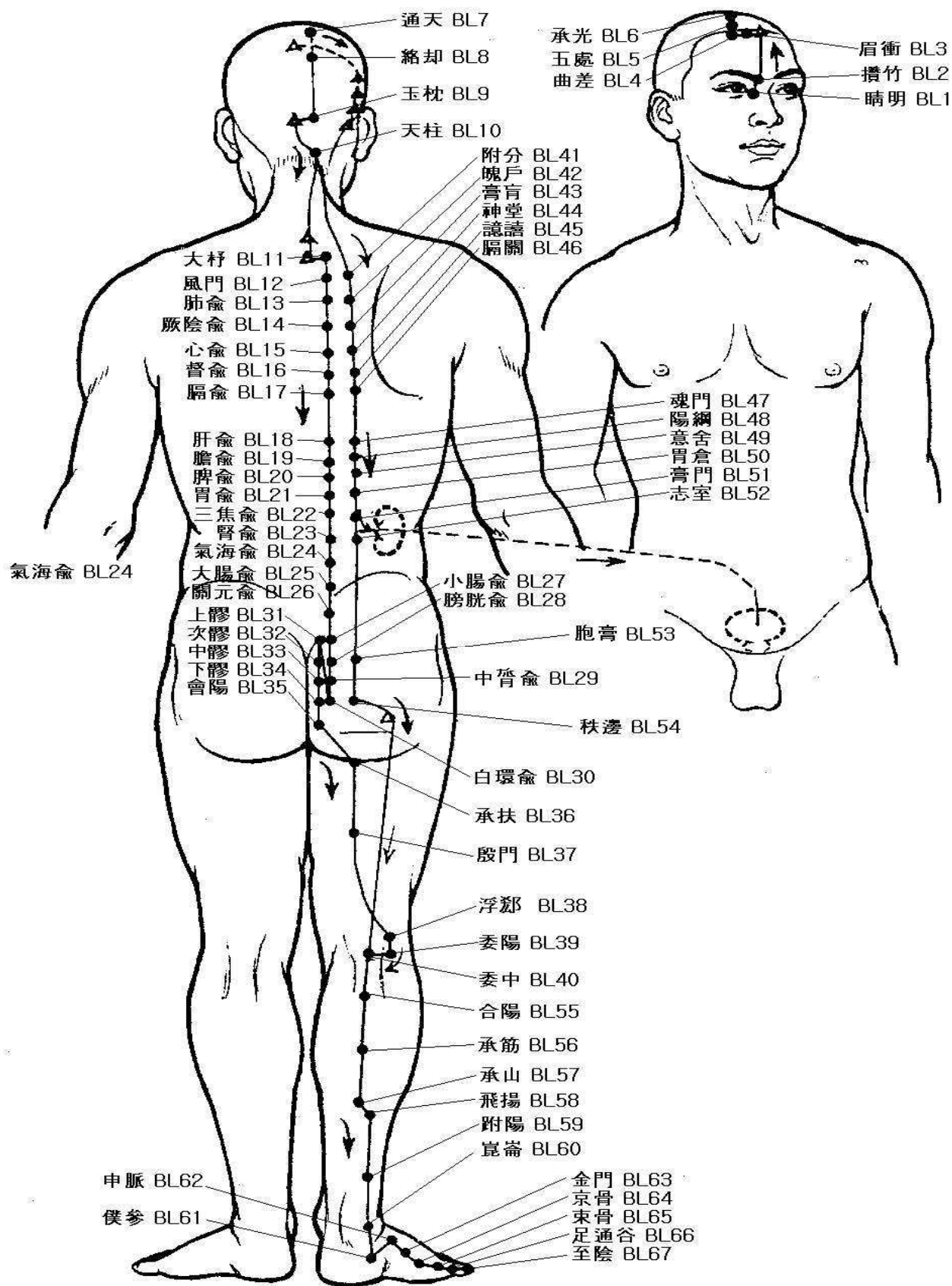
足太陰脾經



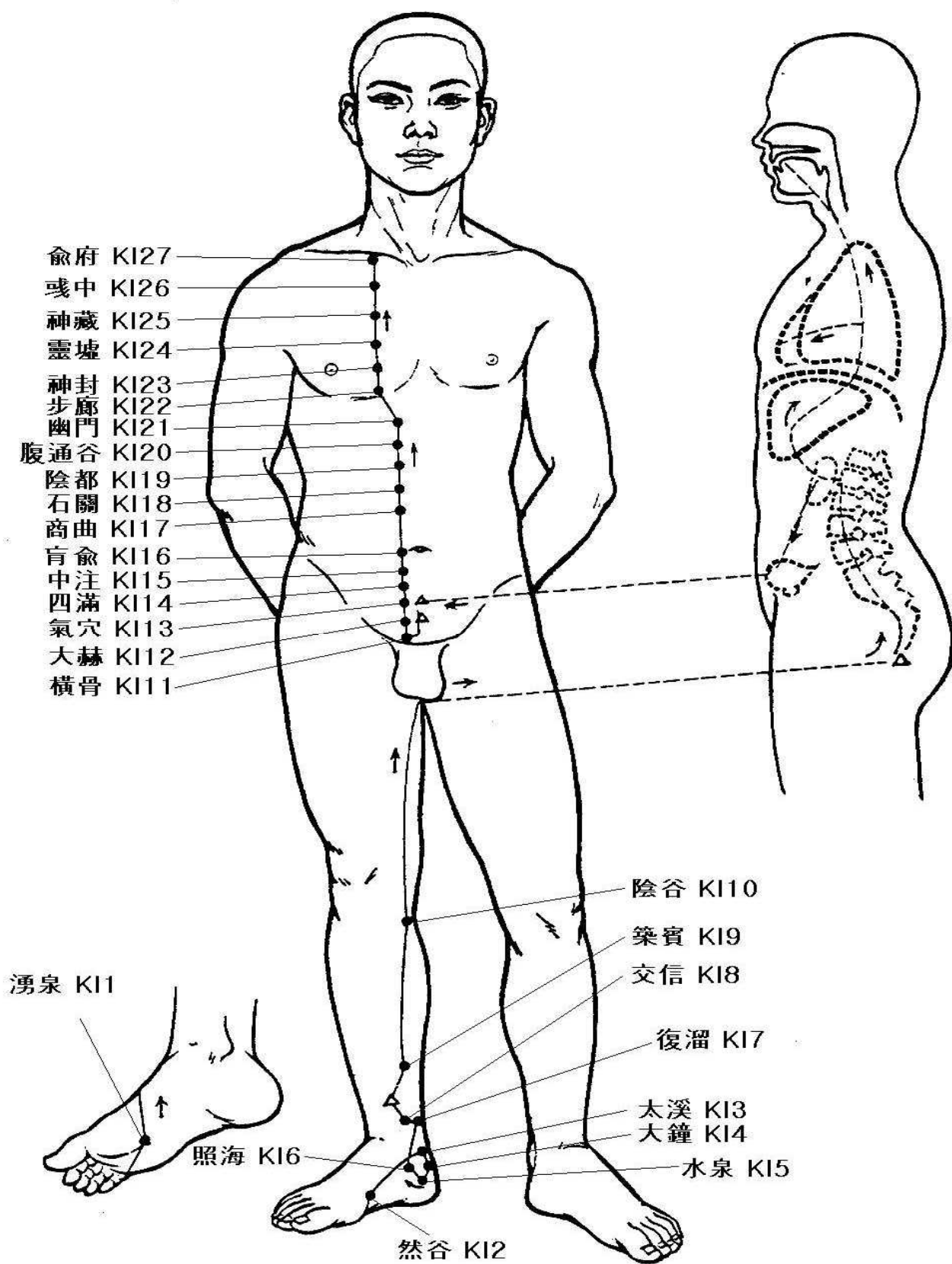
手少陰心經



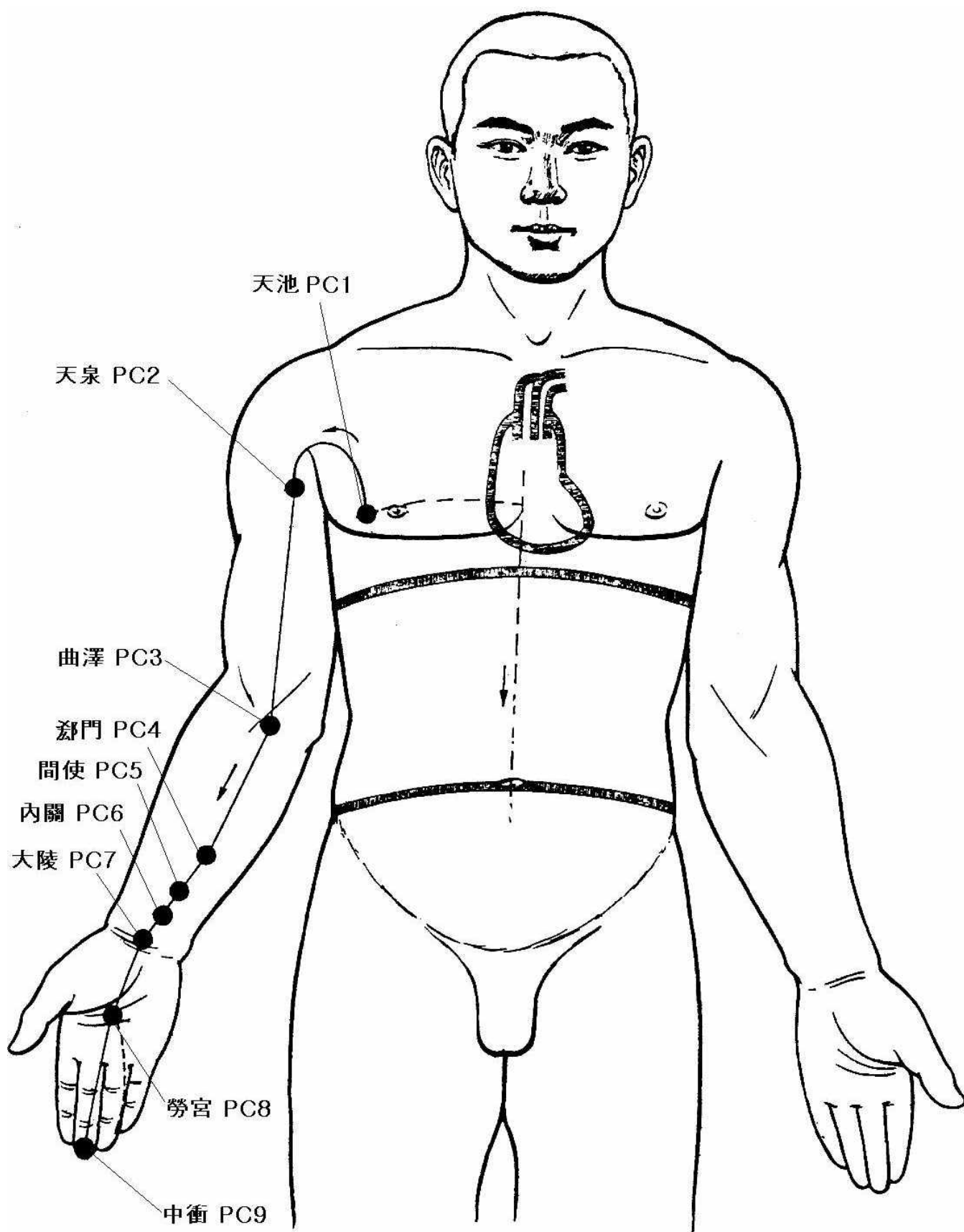
手太陽小腸經



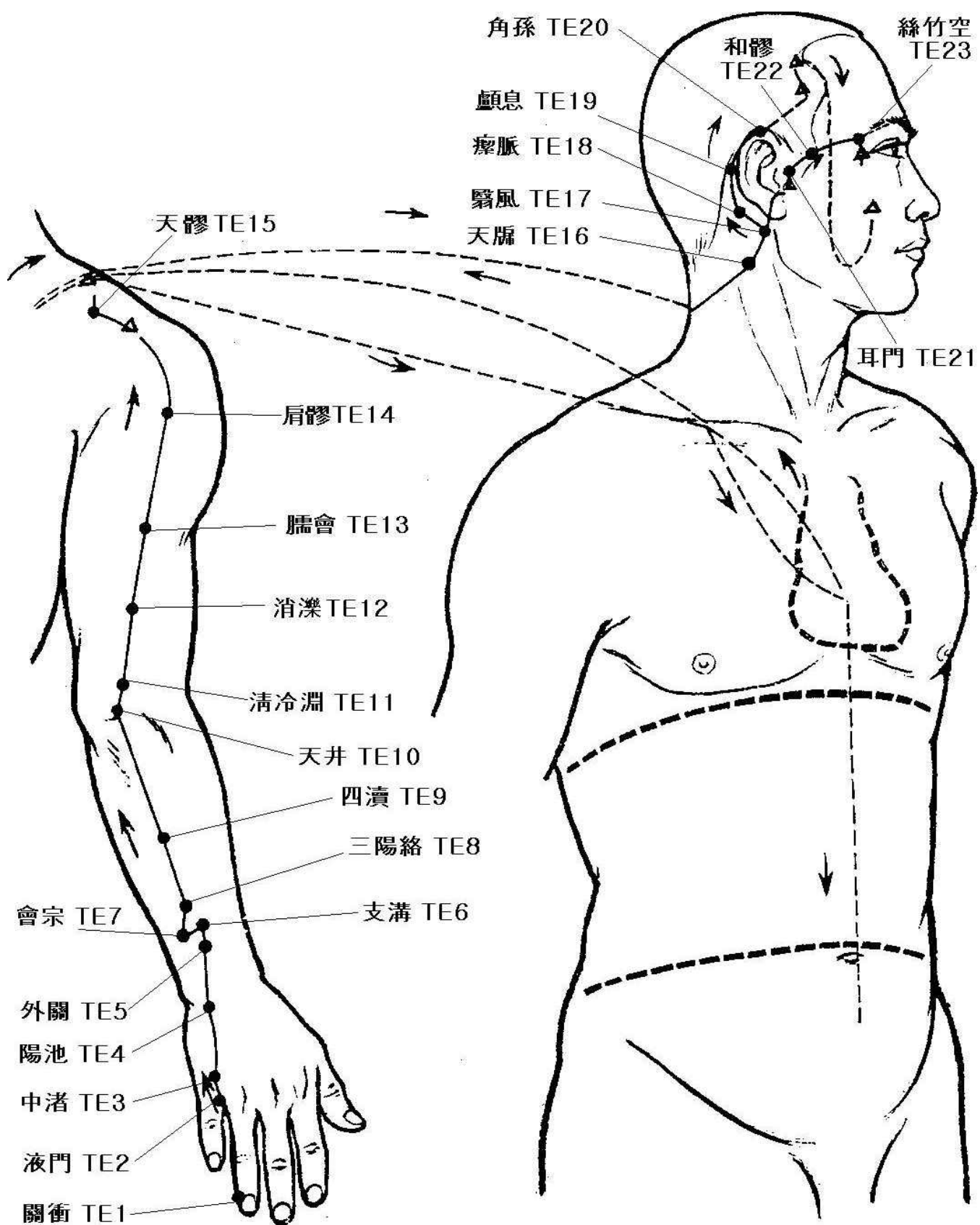
足太陽膀胱經



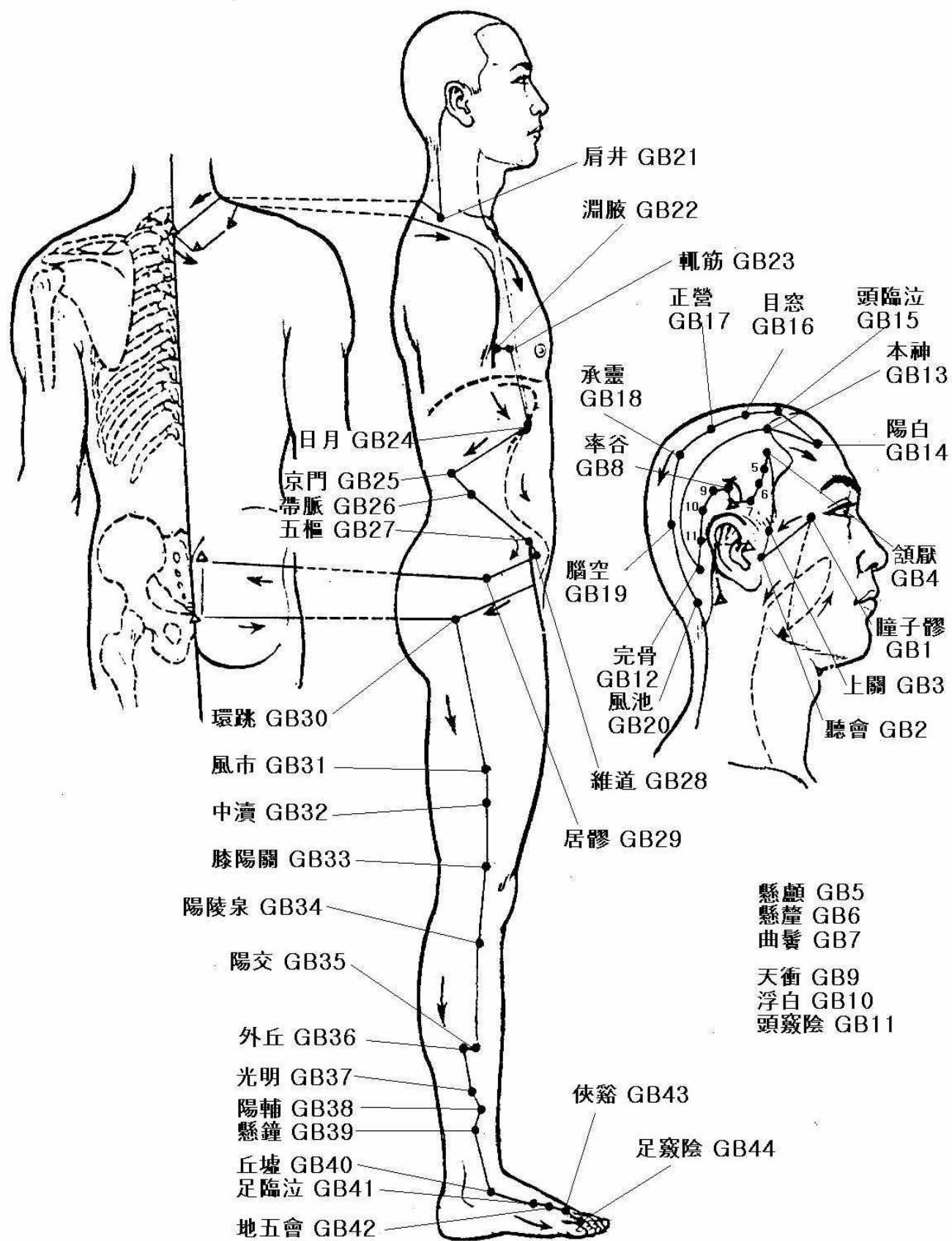
足少陰腎經



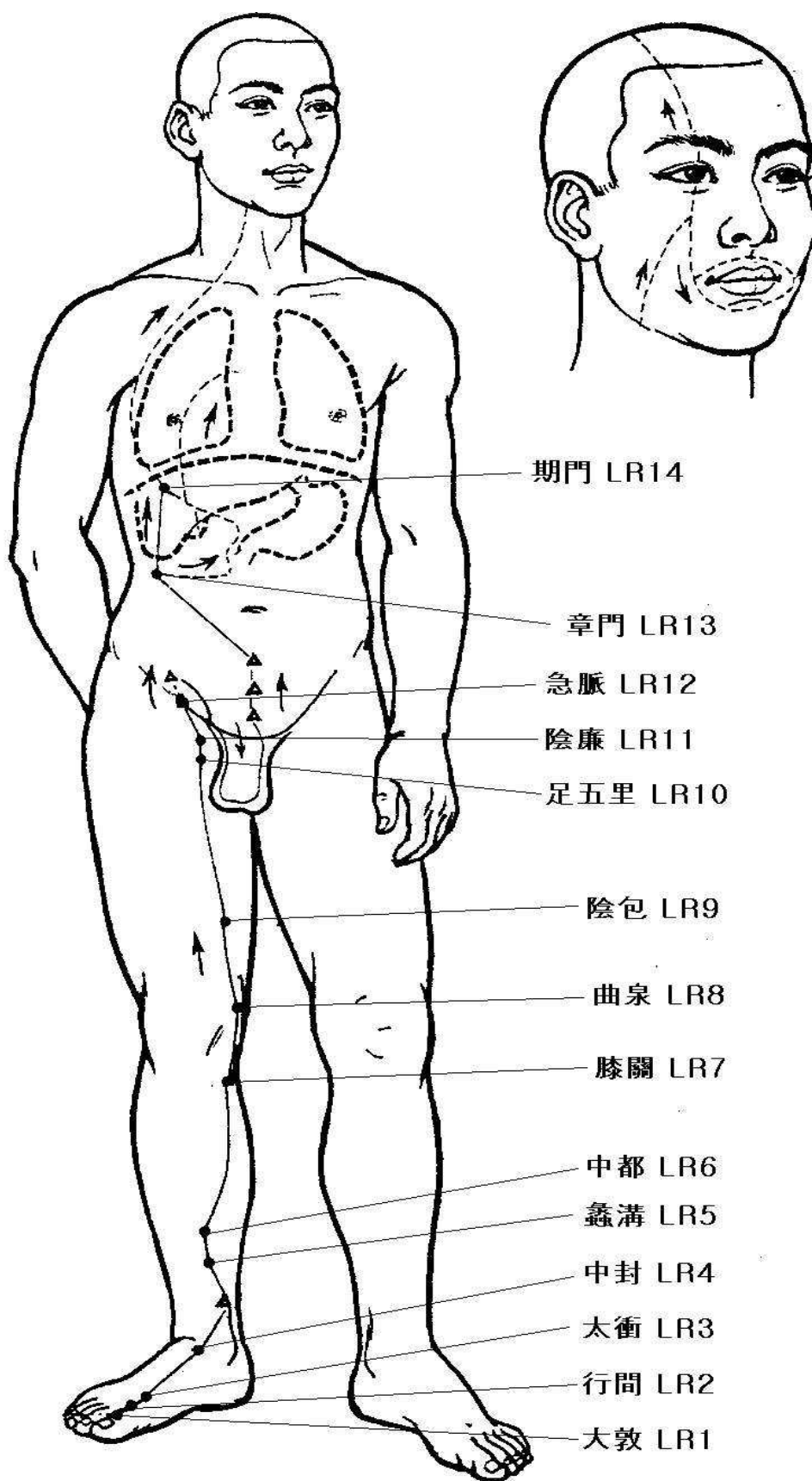
手厥陰心包經



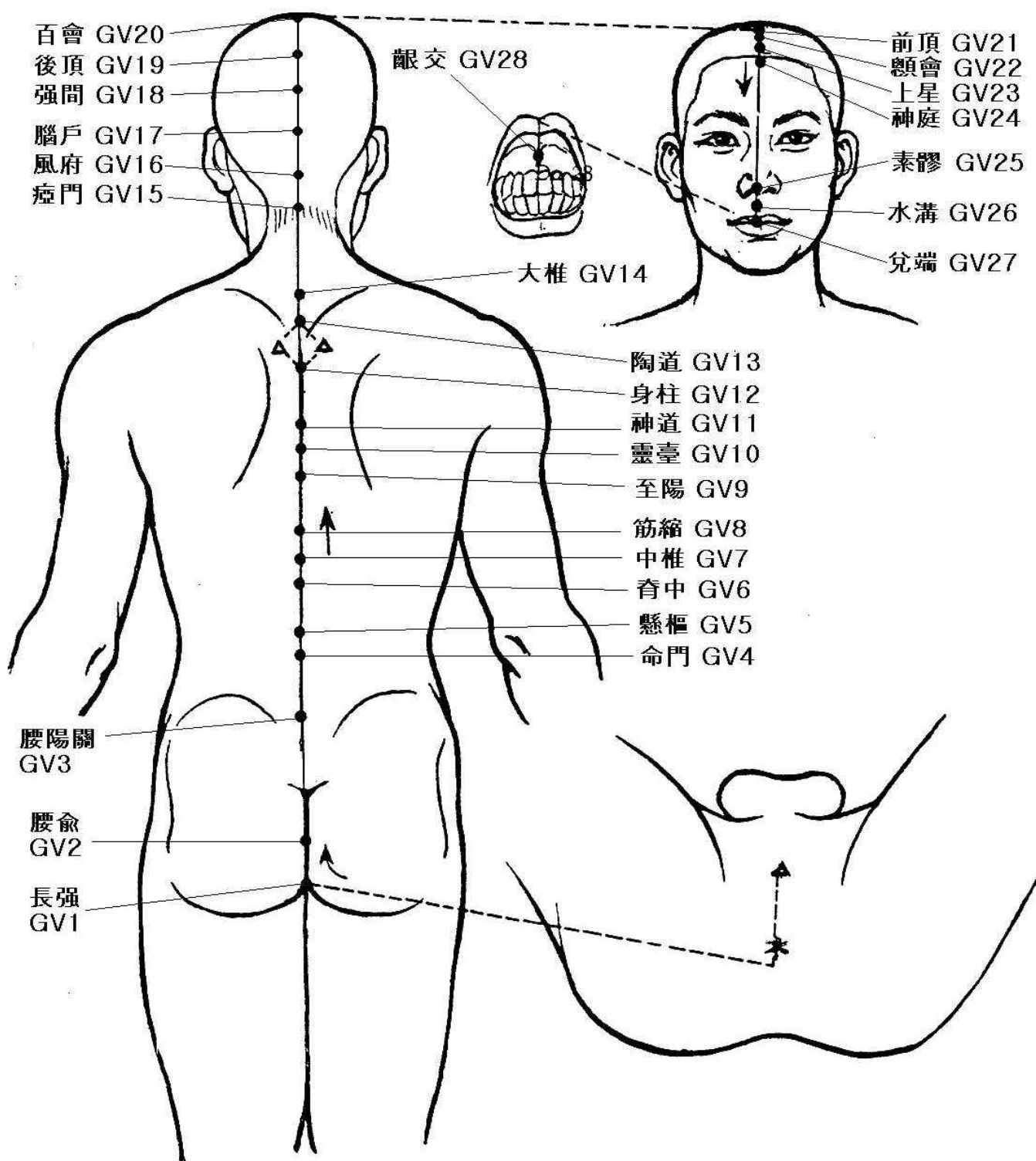
手少陽三焦經



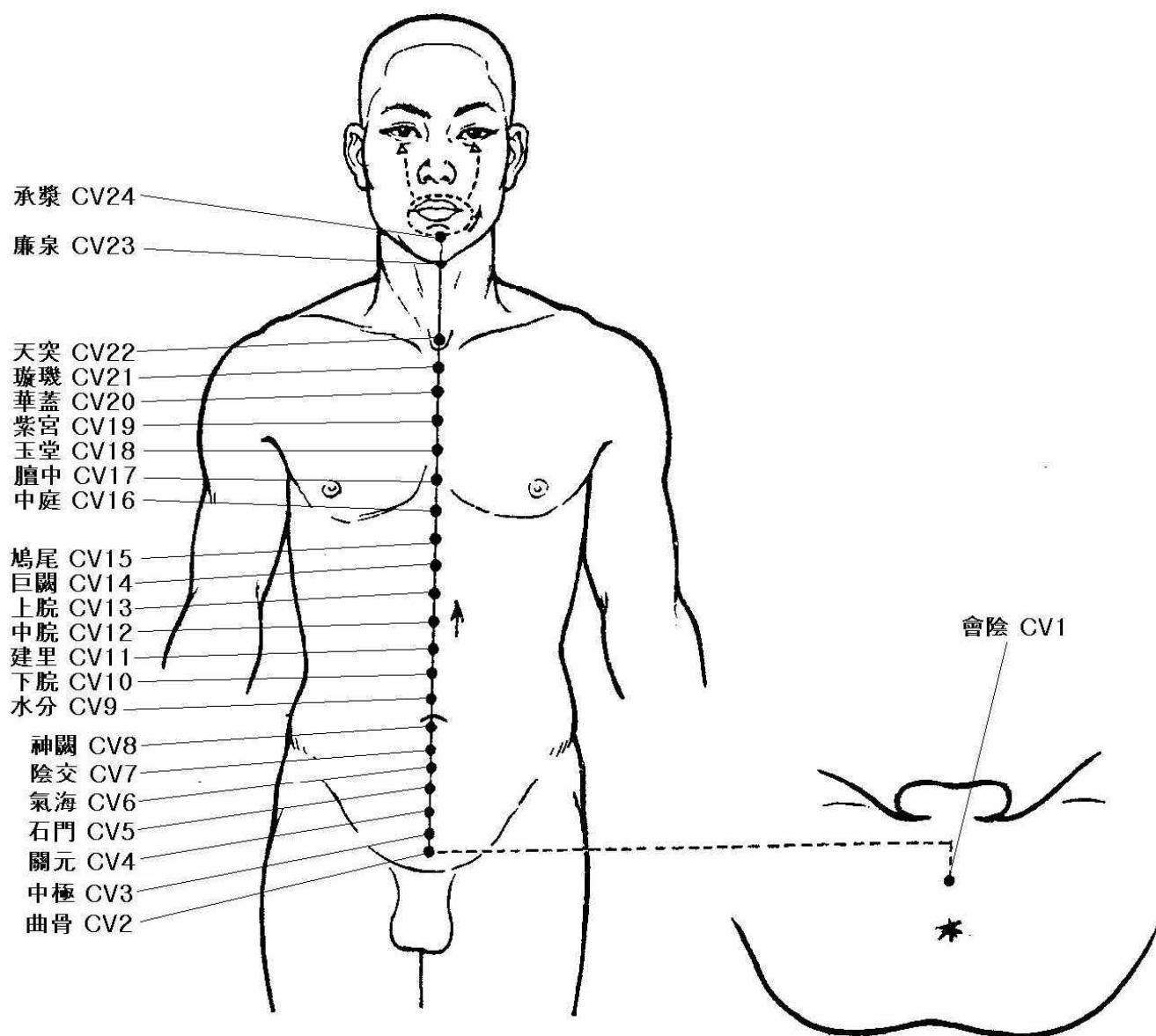
足少陽膽經



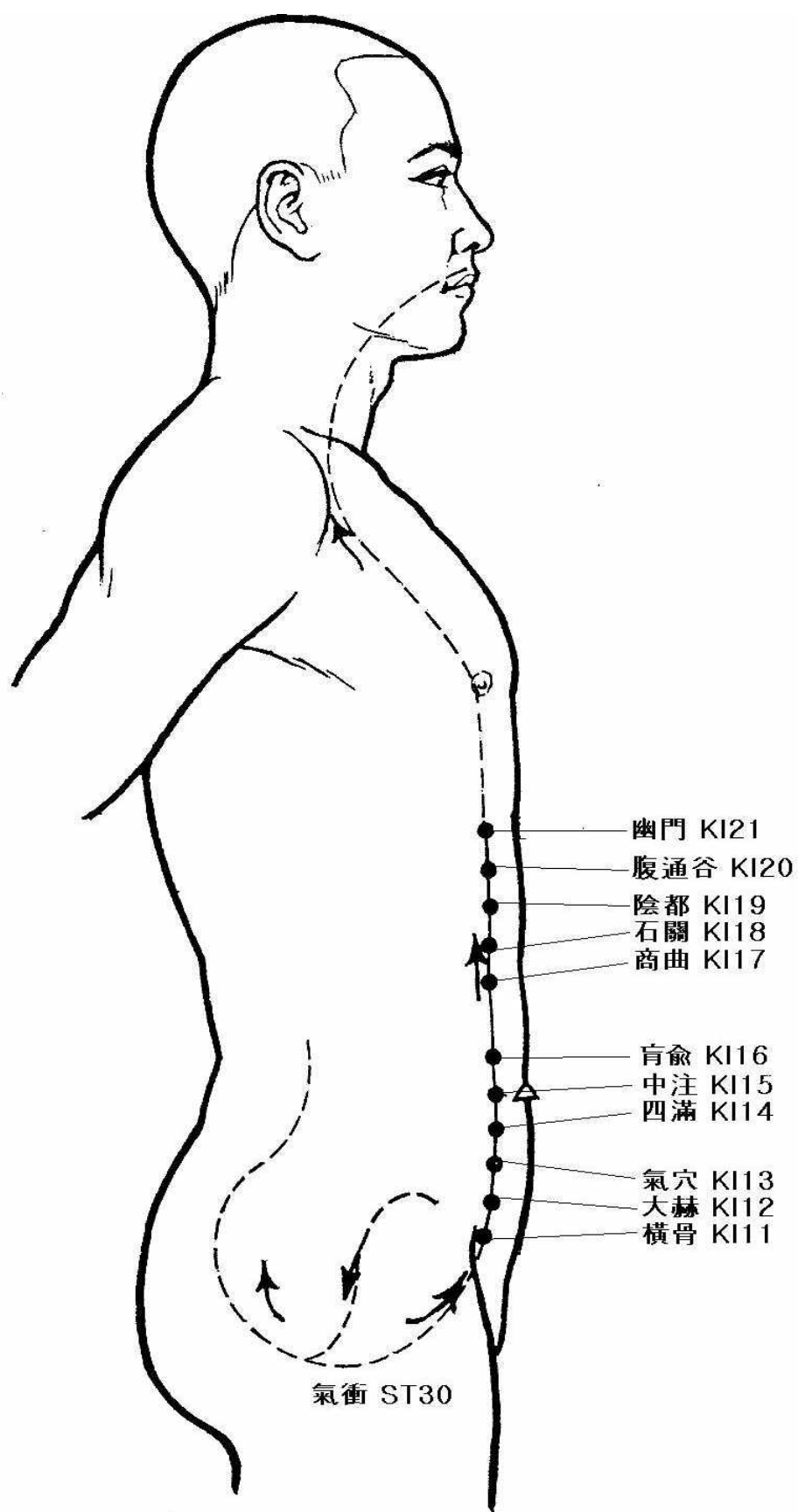
足厥陰肝經



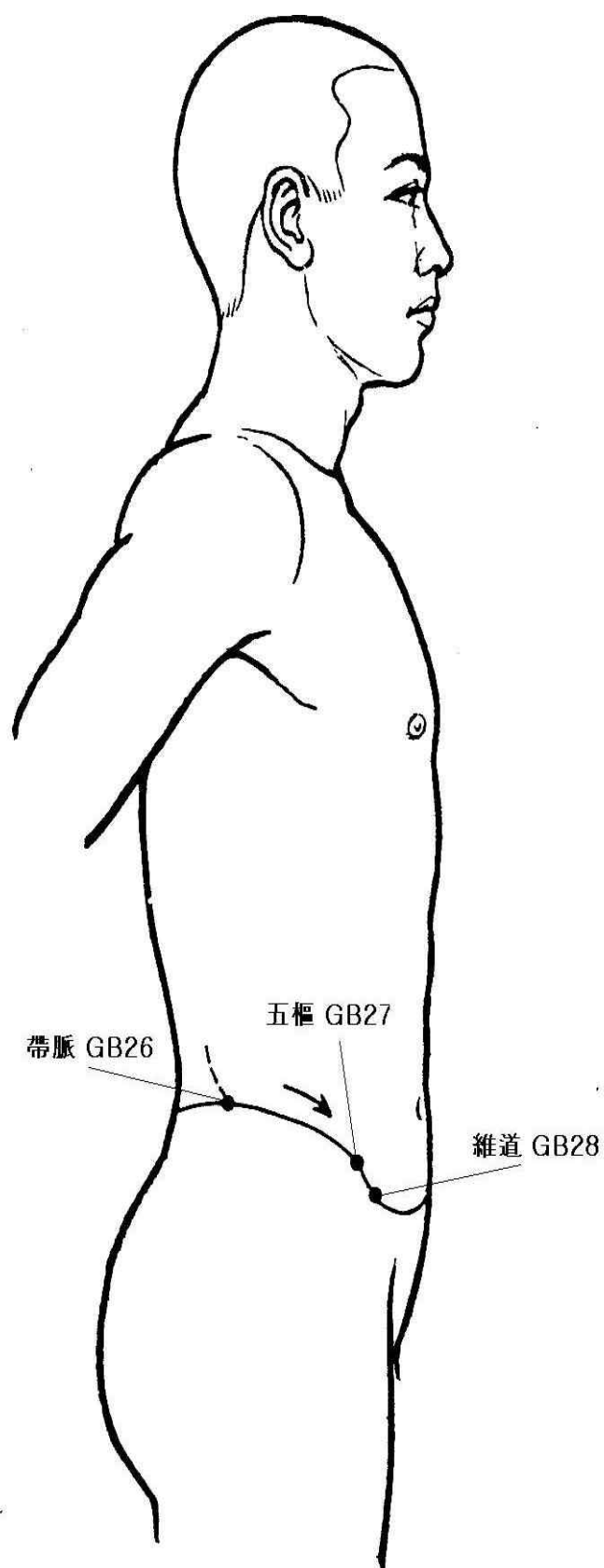
督脈



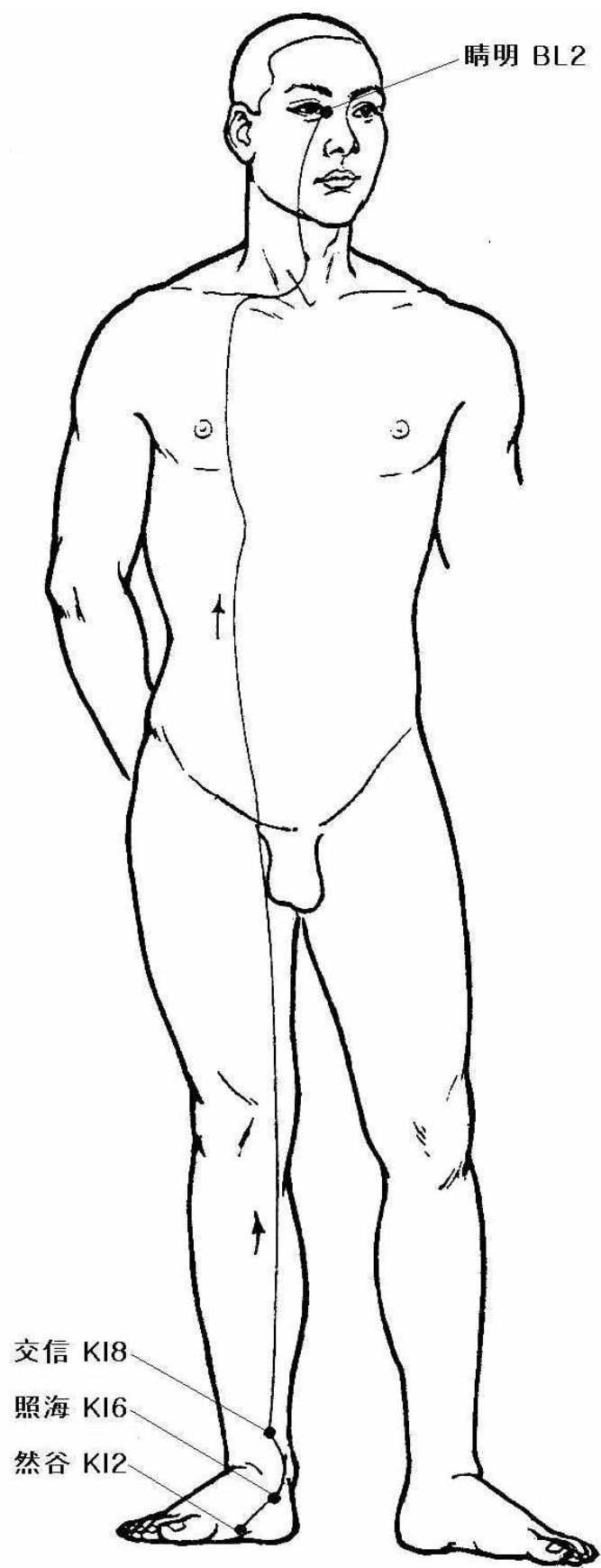
任脈



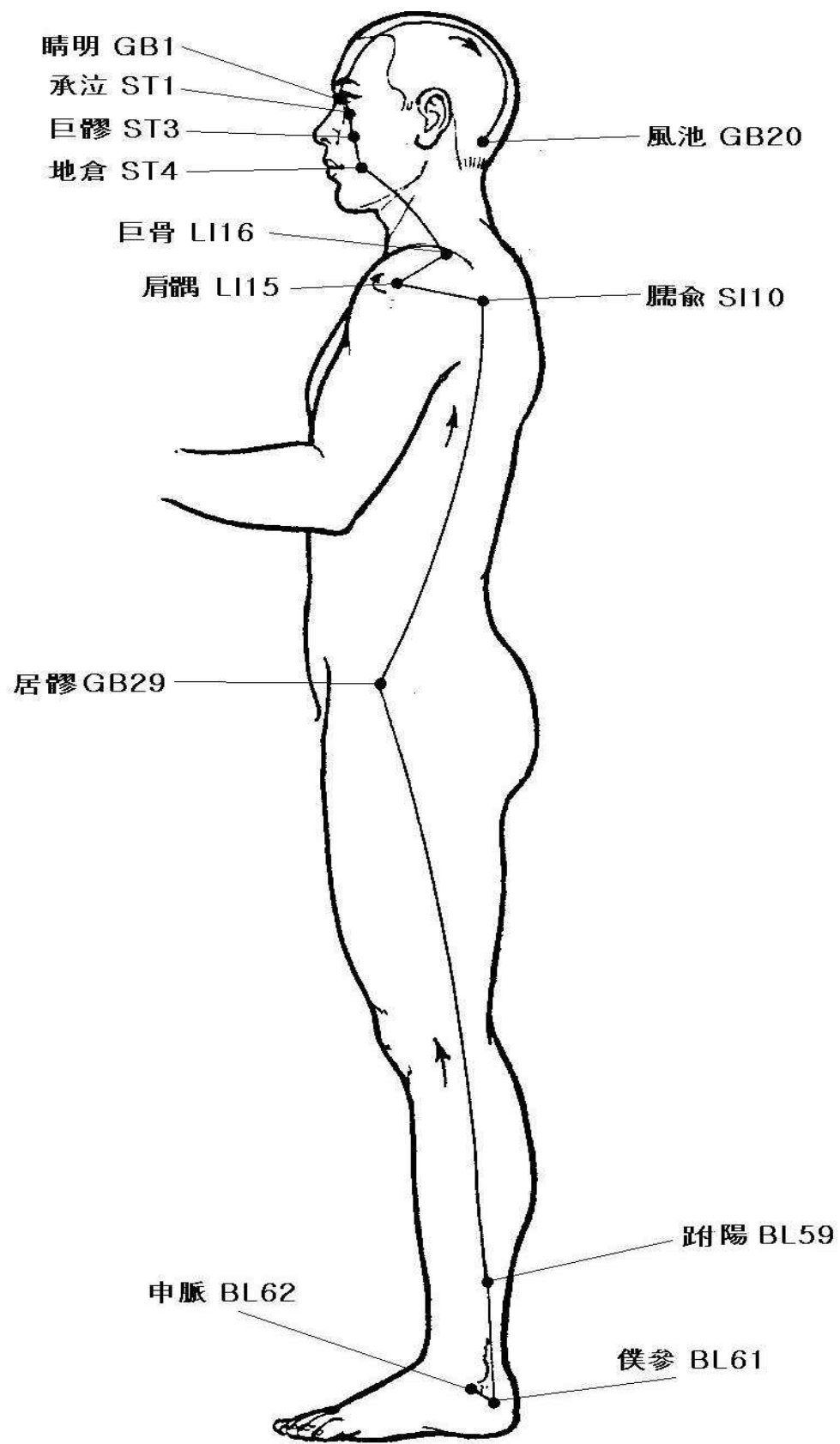
衝脈



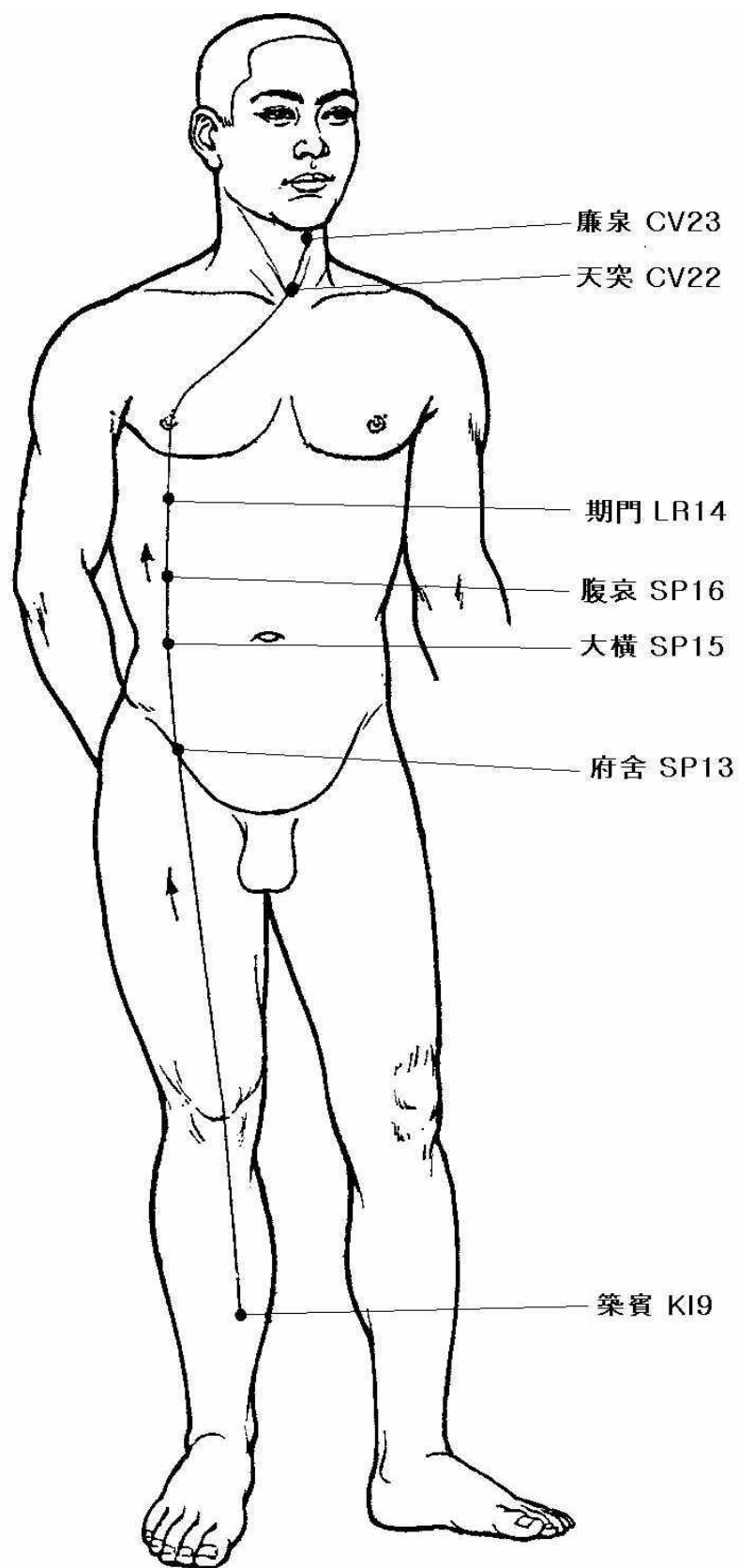
帶脈



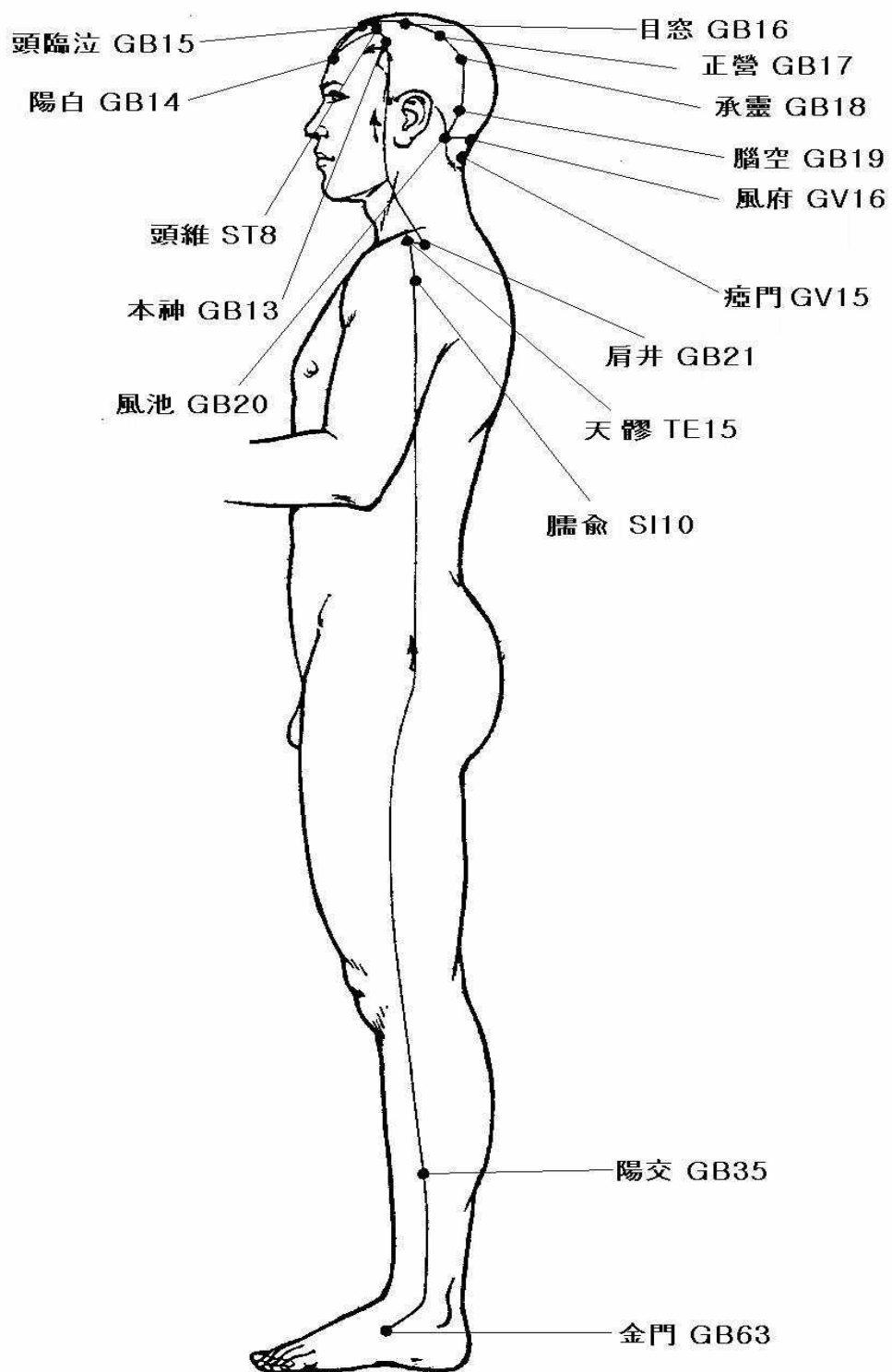
陰蹺脈



陽蹻脈



陰維脈



陽維脈