

## 1. 手太陰肺經

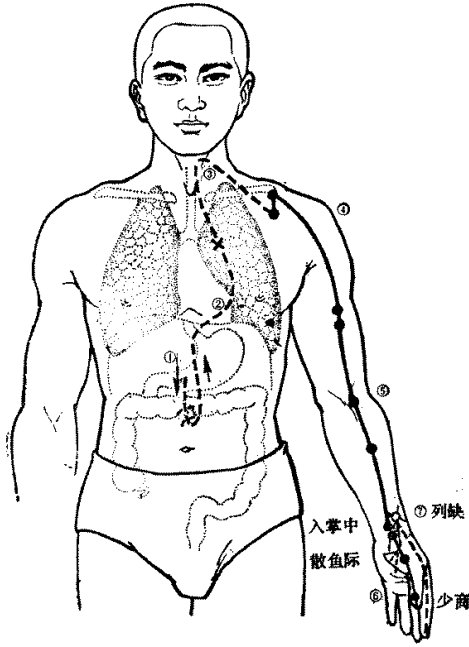


图1-4-1 手太陰肺經、絡脉

肺手太陰之脈은 起于中焦<sup>(1)</sup>하야 下絡大腸하고 還循胃口<sup>(2)</sup>하야 上膈屬肺하고 從肺系<sup>(3)</sup>橫出腋下하야 下循臑<sup>(4)</sup>內하야 行少陰心主之前하야 下肘中하고 循臂<sup>(5)</sup>內上骨下廉하야 入寸口 上魚하고 循魚際하야 出大指之端이라

其支者는 從腕後直出次指內廉하야 出其端<sup>(6)</sup>이라

폐수태음지맥은 기우중초하야 하락대장하고 환순위 구하야 상격속폐하고 종폐계횡출맥하야 하순노내 하야 행소음심주지전하야 하주중하고 순비내상골하 렴하야 입촌구 상어하고 순어제하야 출대지지단이라 기지자는 종완후직출차지내렴하야 출기단이라

수태음폐맥은 중초에서 시작하여 아래로 내려가서 대장과 락하고(기운이 연결되고) 다시 상행하여 위의 분문부위를 거쳐 횡격막을 뚫고 폐에 속한다. 그리고 다시 폐에서 기관과 후두를 돌아 횡행하여 액하로 가서 하행하여 상박내측을 지나 소음경과 심포경의 앞으로 순행하여 팔꿈치에 이르고 하박내측 요골의 아래모서리를 따라 촌구로 들어간다. 손목부위에 이르러 엄지손가락의 어제를 지나 엄지손가락 내측의 소상혈에서 끝난다.

그 분지는 열결혈에서 별주하여 식지 내측을 지나 식지 내측 손톱(爪甲)의 상양혈에서 수양명대장경과 합한다.

- (1) 中焦：胃中을 말한다.
- (2) 胃口：胃의 賁門(胃上口)을 말한다. 여기서 ‘賁’은 ‘奔’(달리다)의 뜻이다.
- (3) 肺系：기관지와 목구멍을 일컫는다.
- (4) 臑：팔의 상박 즉 위 팔뚝을 말한다.
- (5) 臂：팔의 하박 즉 아래 팔뚝을 말한다.
- (6) 其端：수양명대장경의 商陽穴을 말한다.

是動則病 肺脹滿<sup>(1)</sup>하고 膨膨而喘欬하야 缺盆中痛이라 甚 시동즉병 폐창만하고 팽팽이천해하야 결분중통이라 심즉 則交兩手而瞀<sup>(2)</sup>하니 此爲臂厥<sup>(3)</sup>이라 교양수이무하니 차위비궤이라

是主肺所生病者이라 欬上氣하고 喘渴하야 煩心하고 胸滿이라 主肺所生病者이라 欬上氣하고 喘渴하야 煩心하고 胸滿이라 臑臂內前廉痛厥하고 掌中熱이라 시주폐소생병자이라 해상기하고 천갈하야 번심하고 흉만이라 노비내전렴통궤하고 장증열이라

氣盛有餘則肩背痛이요 風寒 汗出中風하고 小便數而欠이 기성유여즉전배통이요 풍한 한출중풍하고 소변삭이흠이라 氣虛則肩背痛이요 寒하면 少氣不足以息이고 溺色變이라 라 기허즉전배통이요 한하면 소기부족이식이고 뇨색변이라

폐경에 사기가 침범하면 폐부가 창만하고 폐기가 잘 통하지 않아 기침과 천식이 나며 결분 부위에 통증이 오고 심하면 (통증으로 인해) 두 손으로 흉부를 감싸 안으며 물체가 흐릿하게 보이는데 이를 비궤이라고 한다.

이는 주로 폐장에서 발병한 것으로서 기침이 나고 기가 위로 솟구쳐 천식이 나며 목이 잠기고 심장이 답답하고 가슴이 그득함이 나타난다. 팔 안쪽이 아프면서 차갑고 손바닥에 열이 난다.

폐기가 성하여 남아돌면 어깨와 등에 통증이 오고 소변이 잦으면서 양이 감소된다. 폐기가 허하면 어깨와 등이 아프고 차갑게 느껴지며 숨이 차고 소변색이 변한다.

※ 是動病：本經의 경맥이 외사의 침범을 받아 생긴 병 / 所生病：장부가 병을 얻어 경맥에 영향을 준 것

- (1) 脹滿：부풀어 오른다
- (2) 瞀：사물을 보는 것이 분명하지 않은 것(視物不清)을 말한다. 정신혼란을 의미하기도 한다.
- (3) 此爲臂厥：①의 뜻이 가장 무난하다.
- ① 앞의 증상을 비궤증이라고 한다.(爲=謂) ② 앞의 증상은 비궤증(하박이 차가워지는 것)을 유발한다. ③ 또한 비궤이 있다.

## 2. 手陽明大腸經

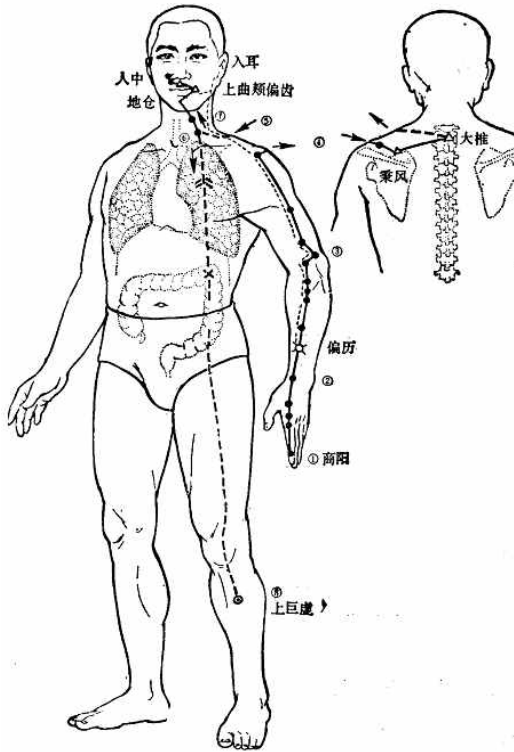


图1-5-1 手陽明大腸經、絡脉

大腸手陽明之脈은 起于大指次指<sup>(1)</sup>之端하야 循指上廉하야 出合谷兩骨之間하야 上入兩筋之中<sup>(2)</sup>하야 循臂上廉하야 入肘外廉하야 上臑外前廉하야 上肩하며 出髃骨<sup>(3)</sup>之前廉하야 上出于柱骨之會<sup>(4)</sup>上하야 下入缺盆하야 絡肺하고 下膈屬大腸이라  
其支者는 從缺盆上頸<sup>(5)</sup>하야 貫頰하야 入下齒中하야 還出挾口하야 交人中하야 左之右하고 右之左하야 上挾鼻孔이라

대장수양명지맥은 기우대지차지지단하야 순지상렴하야 출합곡양골지간하야 상입양근지중하야 순비상렴하야 입주외렴하야 상노외전렴하야 상전하며 출우골지전렴하야 상출우주골지회상하야 하입결분하야 락폐하고 하격속대장이라  
기지자는 종결분상경하야 관협하야 입하치중하야 환출협구하야 교인중하야 좌지우하고 우지좌하야 상협비공이라

수양맥대장경의 맥은 식지의 끝부분인 상양혈에서 시작하여 식지의 윗모서리를 순행하여 양골의 사이인 합곡혈로 나와 상행하여 양근의 사이로 들어가 요골의 윗모서리를 따라서 팔꿈치 바깥쪽모서리로 들어가고 상박외측의 앞모서리에 이르고 거기서 나와 상행하여 어깨부위에 이르고 견우혈자리에서 나와 주골(대추)로 간다. 대추에서 올라 결분혈에 들어갔다가 하행하여 폐를 락하고 다시 하행하여 횡격막을 뚫고 대장에 속한다.  
그 분지는 결분에서 별주하여 앞 목덜미에 이르고 뺨을 뚫고 상행하여 아래 이빨에 들어갔다가 다시 나와 입 언저리를 끼고 돌아 코 아래의 인중에서 교회하여 왼쪽에서 시작된 맥은 오른쪽으로 가고 오른쪽에서 시작된 맥은 왼쪽으로 가서 콧구멍을 끼고 상행한다.

- (1) 大指次指 : 두 번째 손가락(鹽指), 大指次指之端은 商陽穴을 가리킨다.
- (2) 兩筋之中 : 陽谿穴을 가리킨다.
- (3) 髃骨 : 견우혈을 가리킨다.
- (4) 柱骨之會 : 大椎穴이 있는 제 7頸椎를 가리킨다.
- (5) 頸 : 頸은 앞 목덜미이고 項은 뒤 목덜미이다.

是動則病 齒痛頸腫이라

是主津液所生病者는 目黃 口乾 鼽衄 喉痺 肩前臑痛 大指次指痛不用이라

氣有餘則當脈所過者熱腫이오 虛則寒慄不復이라

시동즉병 치통경종이라

시주진액소생병자는 목황 구건 구늉 후비 전전노통 대지차지통불용이라

기유여즉당맥소과자열종이오 허즉한울불복이라

대장경에 사기가 침입하여 발병하면 치통이 발생하고 목의 앞쪽부위가 붓는다.

대장경은 진을 주관하므로 발병하면 눈이 노랗고 입이 건조해지고 콧물, 코막힘, 코에서 피가 흐르고 콧구멍에 염증이 생기고 어깨에서 팔까지 통증이 오며 엄지와 검지 손가락에 통증이 발생하며 잘 움직이지 못한다.

대장경의 기가 남아돌면 경맥이 지나가는 부위에 열이 나고 부으며 대장경의 기가 부족하면 오한전율이 나타나며 쉽게 회복되지 않는다.

※ 주요 장부의 所生病

膽 小腸 胃 大腸 膀胱 三焦 : 骨 液 血 津 筋 氣

### 3. 足陽明胃經

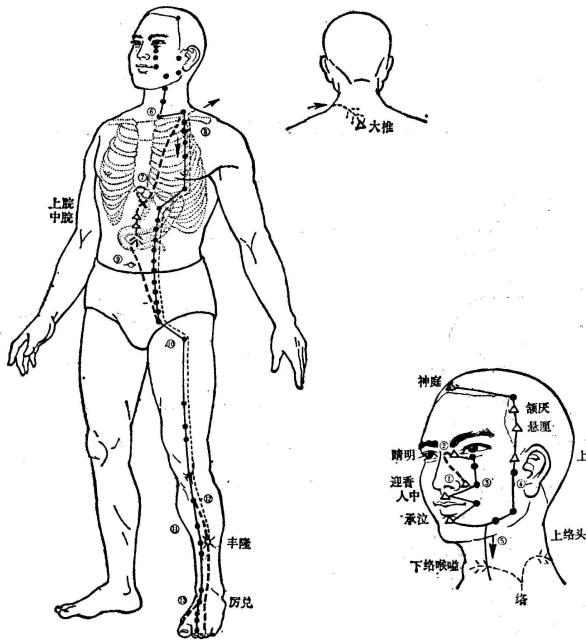


圖1-6-1 足陽明胃經、經絡

胃足陽明之脈은 起于鼻交頰中<sup>(1)</sup>하야 旁約<sup>(2)</sup>太陽之脈하야 下循鼻外하야 入上齒中하야 還出挾口環脣하고 下交承漿하고 却<sup>(3)</sup>循頤後下廉하야 出大迎하야 循頰車하야 上耳前하야 過客主人<sup>(4)</sup>하야 循髮際하야 至額顙<sup>(5)</sup>라  
其支者는 從大迎前下人迎하야 循喉嚨 入缺盆하야 下膈하야 屬胃하고 絡脾라  
其直者는 從缺盆下乳內廉하야 下挾臍하야 入氣街<sup>(6)</sup>이라  
其支者는 起于胃口하야 下循腹裏하야 下至氣街中而合하야 以下髀關하야 抵伏兔<sup>(7)</sup>하야 下入膝髀中하야 下循脛外廉하야 下足跗하야 入中指內間<sup>(8)</sup>이라  
其支者는 下膝三寸而別하야 下入中指外間이라  
其支者는 別跗上하야 入大指間出其端<sup>(9)</sup>이라

위족양명지맥은 기우비교알증하야 방약래양지맥하야 하순비외하야 입상치중하야 환출렴구환순하고 하교승장하고 각순이후하렴하야 출대영하야 순협거하야 상이전하야 과객주인하야 순발제하야 지액로라  
기지자는 종대영전하인영하야 순후통 입결분하야 하격하야 속위하고 락비라  
기지자는 종결분하유내렴하야 하협제하야 입기가중이라  
기지자는 기우위구하야 하순복리하야 하지기가중이합하야 이하비관하야 저복토하야 하입슬비중하야 하순경외렴하야 하족부하야 입증지내간이라  
기지자는 하슬삼촌이별하야 하입증지외간이라  
기지자는 별부상하야 입대지간출기단이라

족양명위경은 대장경의 영향혈에서 시작하여 콧구멍을 감싸고 상행하여 족태양방광경의 정명혈과 교회한 후 코 바깥쪽을 따라 위 이빨을 진입하여 입을 끼고 돌아 나오고 다시 입술을 돌아 턱밑의 중앙부에 있는 임맥의 승장과 교회한 뒤 물러나와 턱 아래 모서리를 따라 대영혈로 나와 협거를 돌아 상향해 귀 앞으로 가서 담경의 객주인을 거쳐 상향하여 머리털이 자라나는 경계(髮際)를 따라 상행하여 이마의 모서리인 두유혈에 이른다. 다른 일조분지는 대영혈 앞으로부터 하행하여 인영혈에 이르고 목구멍을 따라 결분에 들어가서 행격막을 뚫고 하행하여 위에 속하고 비에 락한다. 표층에서는 결분에서 유부내측을 직행한 다음 배꼽을 끼고 내려와서 기충혈로 들어간다. 또 다른 일조분지는 위구에서 시작하여 복부안쪽을 타고 내려와서 기충혈에 이르고 여기서 다시 하행하여 대퇴의 상부 전면인 비관을 거쳐 복토로와 다시 쪽 하향하여 슬개골(관절사이의 독비)속으로 진입해 정강이뼈 외측을 따라 내려가 발등에 이른 뒤 두 번째 발가락의 외측단인 러태혈에서 끝난다. 다른 일조분지는 무릎아래 3촌이 되는 지점에서 갈라져 나와 2지와 3지 사이의 가운데 발가락(3지)의 바깥쪽 끝에서 끝난다. 또 다른 일조분지는 발등위에서 갈라져 나와 엄지발가락 내측을 따라 가서脾經의 隱白혈에서 끝난다.

- (1) 頰中: 頰은 좌우 눈 안쪽 모서리 사이에 있는 콧마루를 가리킨다. (2) 納: 約과 같다. '결속한다'의 뜻이다. (3) 却: '물러간다'의 뜻이다. (4) 客主人: 족태양방광경의 上關穴을 일컫는다. (5) 額顙: 頭維穴을 일컫는다 (6) 氣街: 氣衝穴을 일컫는다. (7) 伏兔: 다리를 폈을 때 대퇴부의 앞쪽부위에서 근육이 가장 높게 올라오는 부분이다. (8) 中指內間: 厲兌穴을 말한다. (9) 大指間出其端: 隱白穴을 말한다.

是動則病 洒洒振寒 善呻數欠 顔黑하야 病至則惡人與火하야 聞木聲則惕然而驚하고 心欲動하야 獨閉戶塞牖而處하고 甚則欲上高而歌하야 棄衣而走하고 賁響腹脹하야 是謂肝厥이라  
是主血所生病者는 狂瘧溫淫 汗出 鼽衄 口喎脣唇 頸腫喉痺 大腹水腫 膝腫痛 循膺乳氣街股伏兔肝外廉足跗上皆痛하고 中指不用이라  
氣盛則身以前이 皆熱하고 其有餘於胃하면 則消穀善饑 溺色黃하야 氣不足則身以前이 皆寒慄하고 胃中寒則脹滿이라

시동증병 쇠쇄진한 선신삭흡 안혹하야 병지즉오인여화하야 문목성즉천연이경하고 심옥동하야 독폐호색유이처하고 심즉옥상고이가하야 기의이주하고 분향복창하야 시위한월이라  
시주혈소생병자는 광학온음 한출 극축 구괘순진 경증후비대복수종 슬빈종통 순응유기가고복토한외렴족부상개통하고 중지불용이라  
기성즉신이전이 개열하고 기유여어위하면 즉소곡선기 뇨색황하야 기부족즉신이전이 개한을하고 위중한즉창만이라

족양명위경에 사기가 침범하여 발병하면 마치 찬물을 끼얹듯이 떨고 기지개를 자주 켜고 하품을 자주 하며 이마가 흑색을 띠는데 병이 이르면 사람과 불을 싫어하고 나무가 부딪치는 소리를 들으면 놀라서 두려워하며 심장이 뛰고 (불안하여) 문과 창문을 닫고 혼자 있으려 하며 심하면 높은 곳에 올라가 노래를 부르고 옷을 벗어 던지고 뛰어다니며 복부가 팽만해지고 울리는 소리가 나는데 이를 한궤리라고 한다. 위경은 혈을 주관하므로 발병하면 발광, 학질, 온열이 심하여 땀이 나고 붉은 콧물이 나고 코피가 나며 구안와사, 입이 험고 목과 인후가 붓고 배꼽주위가 부으며 무릎부위가 아프며 가슴, 윗배, 기충혈 주위, 대퇴부 앞쪽, 복토, 정강이부위의 바깥쪽, 발등에 모두 통증이 오며 가운데 발가락을 쓰지 못한다. 위경의 기가 성하면 몸의 앞쪽에 모든 부위에서 열이 나고 열이 위에서 남아돌면 소화가 잘되고 수시로 배가 고프며 소변이 황색을 띈다.

#### 4. 足太陰脾經

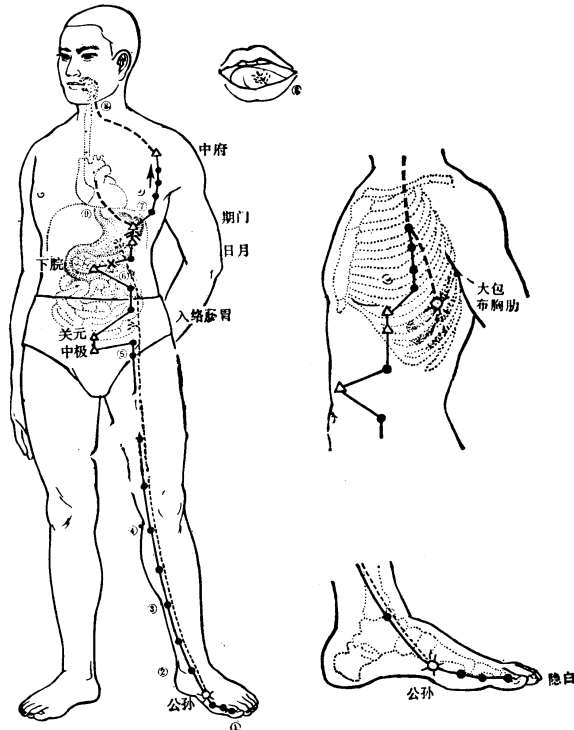


圖1-7-1 足太陰脾經、絡脉

脾足太陰之脈은 起於大指之端<sup>(1)</sup>하야 循指內側白肉際하야 過核骨後하야 上內踝前廉하야 上腠內하야 循脛骨後하야 交出厥陰之前<sup>(2)</sup>하야 上(循)膝股內前廉하야 入腹하야 屬脾하고 絡胃하며 上膈挾咽하야 連舌本하고 散舌下라  
其支者는 復從胃하야 別上膈하야 注心中<sup>(3)</sup>이라

비족태음지맥은 기어대지지단하야 순지내측백육제하야 과핵골후하야 상내과전렴하야 상천내하야 순경골후하야 교출궤음지전하야 상(순)슬고내전렴하야 입복하야 속비하고 락위하며 상격협인하야 연설본하고 산설하락 기지자는 부종위하야 별상격하야 주심중이라

족태음비경은 엄지발가락 내측말단의 은백에서 시작하여 발의 내측면, 즉 발등과 발바닥의 경계선을 따라 엄지발가락의 도드라진 뼈를 지나 안쪽 복숭아 뼈 앞 모서리를 상행하여 장딴지 내로 올라가서 정강이뼈 뒷면으로 올라가서 족궤음간경의 앞으로 나와서 대퇴의 안쪽으로 바로 올라가 복부에 이르고 복부에서 들어가 비장에 속하고 위에 락하며 횡격막을 뚫고 상행하여 식도 윗부분을 끼고 허뿌리에 연락되고 허 밑으로 산포한다.

또 다른 일조분지는 다시 위를 따라 횡격막을 통과하여 심장의 중앙으로 산포된다.

(1) 起於大指之端：隱白穴을 가리킨다.

(2) 交出厥陰之前：족태음비경은 안쪽 복숭아뼈에서 8촌 위의 지기혈까지 족궤음간경보다 후방에 위치하지만 8촌 이상에서는 족태음비경이 족궤음간경의 전방으로 나오게 된다.

(3) 注心中：족태음비경 다음에 이어지는 경맥은 수소음심경이기 때문이다.

是動則病 舌本強이요 食則嘔하고 胃脘痛하며 腹脹하야 善 시동증병 설본강이요 식즉구하고 위완통하며 복창하야 선  
噫라 得後與氣則快然如衰하고 身體皆重이라 애라 득후여기즉쾌연여쇠하고 신체개중이라  
是主脾所生病者는 舌本痛하고 體不能動搖하며 食不下하야 시주비소생병자는 설본통하고 체불능동요하야 식불하하  
煩心하고 心下急痛하며 溏瘕泄 水閉 黃疸 不能臥 強立 야 번심하고 심하급통하야 당하설 수폐 황달 불능와 강  
股膝內腫厥하야 足大指不用이라 립 고슬내종궤하야 족대지불용이라

족태음비경에 사기가 침입하여 발병하면 허뿌리가 뻣뻣해지고 먹으면 토하며 위완부에 통증이 오고 복부가 그득하여 트림이 자주 나온다. 대변을 보거나 방귀를 끼면 상쾌하여 경감되는 듯하나 온 전신이 무거워진다.

본경은 비장을 주관하므로 발병하면 허뿌리가 아프고 전신을 움직이지 못하며 음식을 먹어도 내려가지 않고 가슴이 답답하고 초조하여 심장 아래에 급작스런 통증이 오고 대변이 묽거나 설사를 하며 소변이 막히고 황달이 발생하며 바로 눕지 못하고 몸이 굳어 겨우 일어나며 넓적다리와 무릎 안쪽이 붓고 차가우며 엄지발가락을 쓰지 못한다.



## 5. 手少陰心經

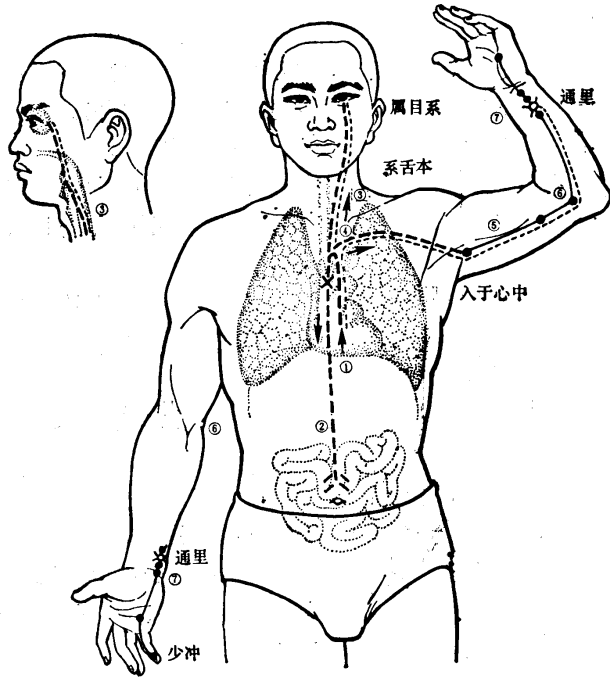


图1-4-3 手少阴心经、络脉

心手少陰之脈은 起于心中<sup>(1)</sup>하야 出屬心系<sup>(1)</sup>하야 下膈 絡小腸이라

其支者는 從心系하야 上挾咽하야 繫目系<sup>(2)</sup>라

其直者는 復從心系却上肺하야 出腋下하야 (下)循膈內後廉하야 行太陰心主之後하야 下肘內하야 循臂內後廉하야 抵掌後銳骨<sup>(3)</sup>之端하야 入掌內廉하야 循小指之內하야 出其端이라

심수소음지맥은 기우심중하야 출속심계하야 하격 락소장이라

기지자는 종심계하야 상협인하야 제목제라

기직자는 부종심계각상폐하야 출맥하하야 (하)순노내후렴하야 행태음심주지후하야 하주내하야 순비내후렴하야 저장후예골지단하야 입장내렴하야 순소지지내하야 출기단이라

수소음심경은 심중에서 시작하여 심장 주위에 있는 혈관 등의 조직에 속한 후 심층으로 하향하여 횡격막을 통과해 소장과 관계를 이룬다.

또 그 일조분지는 심계에서 분출하여 식도변방을 따라 상행하여 눈 밑의 안구의 주위조직과 연계를 갖게 된다.

또 다른 일조분지맥은 심계에서 폐로 직상한 다음 하향하여 거드랑이 밑으로 가 이곳에서부터 표층으로 나와 상박의 안쪽 후면을 따라 수태음경맥과 수궤음심포경의 뒤로 가서 하행하여 팔꿈치 내로 들어가 하박안쪽의 후면을 따라 하행하다가 새끼손가락 쪽 손목에 융기된 뼈에 이르러 손바닥 안으로 들어가서 새끼손가락의 안쪽을 따라 가다가 손톱의 내측말단에 있는 소충혈에서 끝난다.

(1) 心系 : 심장과 폐, 비, 간, 신 등을 이어주는絡脈을 말하는데 이것은 심장 주위에 있는 혈관 등의 조직이다.

(2) 目系 : 눈과 머릿속 뇌를 연결하는絡脈을 말하는 것이다. 안구를 포함하여 그 뒤쪽에서 뇌로 들어가는 조직 전체를 말한다.

(3) 銳骨 : 손바닥의 손목 부근에서 새끼손가락 쪽으로 가서 그 모서리 부위에 튀어나와 있는 두상골을 말한다.

是動則病 噎乾하고心痛하야 渴而欲飲하니 是爲臂厥이라 시동즉병 익건하고 심통하야 갈이욕음하니 시위비궤이라  
是主心所生病者는 目黃하고 脅痛하니 膈臂內後廉痛厥하야 시주심소생병자는 목황하고 협통하니 노비내후렴통궤하야 장중열통이라

수소음심경에 사기가 침입하여 발병하면 인후가 건조하고 심장에 통증이 오며 갈증으로 물을 마시려고 하는데 이를 비궤이라고 한다. 본경은 심을 주관하므로 발병하면 눈이 노랗고 옆구리가 아프며 팔의 안쪽 뒤편이 아프고 차가우며 손바닥에 열통이 온다.

## 6. 手太陽小腸經

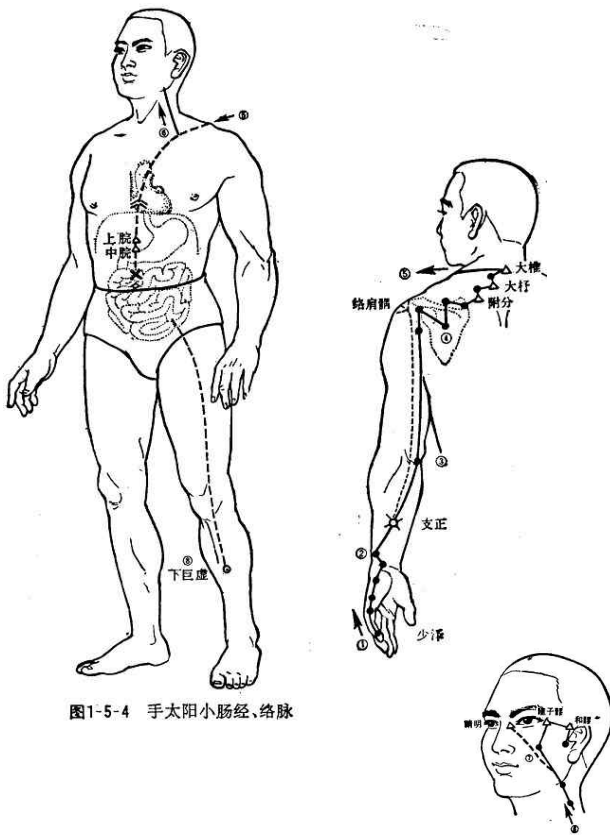


图1-5-4 手太阳小腸經、絡脉

小腸手太陽之脈은 起于小指之端하야 循手外側하야 上腕하야 出踝中하야 直上循臂骨下廉하야 出肘內側兩骨之間하야 上循臑外後廉하야 出肩解<sup>(1)</sup>하야 繞肩胛하야 交肩胛하야 入缺盆하야 絡心하고 循咽下膈抵胃하야 屬小腸이라

其支者는 從缺盆循頸上頰하야 至目銳眦하야 却入耳中이라

其支者는 別頰上頰<sup>(2)</sup>하야 抵鼻하야 至目內眦하야 斜絡于頤이라

소장수태양지맥은 기우소지지단하야 순수외측하야 상완하야 출과중하야 직상순비골하렴하야 출주내측양골지간하야 상순노외후렴하야 출전해하야 요견갑하야 교견상하야 입결분하야 락심하고 순인하격저위하야 속소장이라

기지자는 종결분순경상협하야 지목예자하야 각입이중이라

기지자는 별협상절하야 저비하야 지목내자하야 사락우관이라

수태양소장경은 새끼손가락에서 시작하여 손바닥과 손등의 경계선을 따라 완골로 가서 척골 아래면의 가장자리를 따라 직상향하여 하박 아래 모서리를 따라 팔꿈치 양쪽 뼈 사이를 거쳐 상박 외측 모서리를 타고 견정혈을 지나 견갑골을 돌고 어깨위에서 교회하고 다음 앞으로 넘어와 결분으로 와서 몸속으로 들어가 심장으로 진입한 뒤 식도를 따라 횡격막을 통과하여 위에 도달하여 소장(小腸)에 속한다.

다른 분지는 결분에서 앞 목덜미를 따라 올라가 뺨에 이르고 이곳에서 뺨의 안쪽으로 진입하여 목예자에 이르고 물러나서 귀속으로 들어간다.

또 다른 일조분지는 표층으로 뺨에서 분출하여 눈의 아래에 있는 뼈를 거쳐 목내자에 이른 뒤 옆 뺨에 산포된다.

(1) 肩解：肩貞穴 자리를 말한다.

(2) 頤：눈 아래의 관골하부와 위쪽 어금니가 만나는 부위 즉 쉽게 말해서 눈의 아래에서 만져지는 뼈를 말한다.

是動則病 噎痛이고 頤<sup>(1)</sup>腫하니 不可以顧이고 肩似拔하니 시동즉병 익통이고 함종하니 불가이고이고 전사발하니 노사절이라

是主液所生病者는 耳聾目黃이고 頰腫이며 頸頤肩臑肘臂 시주액소생병자는 이룡목황이고 협종이며 경함전노주비외後廉痛이라

수태양소장경에 사기가 침입하여 발병하면 인후가 아프고 턱밀이 부어 고개를 돌리지 못하며 어깨를 잡아 뽑는 듯 하고 팔이 꺾이는 듯이 아프다.

수태양소장경은 진액을 주관하므로 발병하면 귀가 먹고 눈이 노래지고 뺨이 붓고 목, 어깨, 팔 뒷부분에 동통이 발생한다.

(1) 頤：結喉(thyroid cartilage) 위쪽의 부드러운 부분

## 7. 足太陽膀胱經

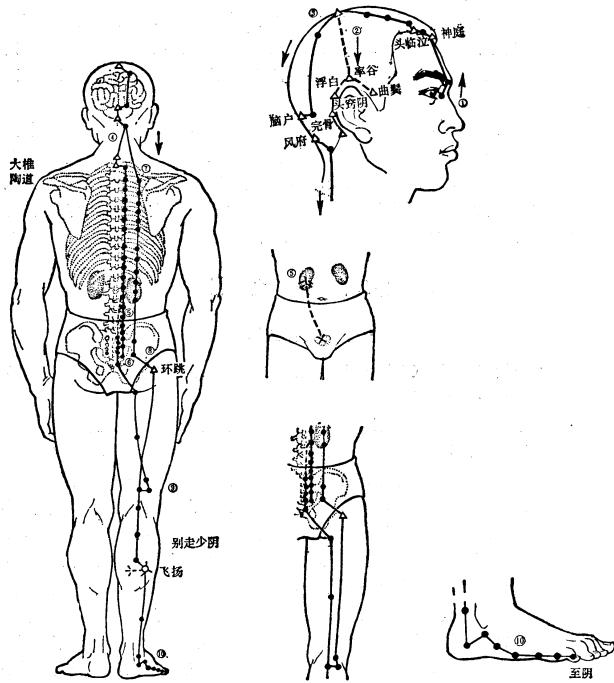


圖1-6-4 足太陽膀胱經, 絡脉

膀胱足太陽之脈은 起于目內眥<sup>(1)</sup>하야 上額交巔<sup>(2)</sup>이라  
 其支者는 從巔至耳上角이라  
 其直者는 從巔入絡腦하야 還出別下項하야 循肩膊<sup>(3)</sup>內하야  
 挾脊하야 抵腰中하야 入循膂<sup>(4)</sup>하야 絡腎하야 屬膀胱이라  
 其支者는 從腰中下挾脊하야 貫臀하야 入臑<sup>(5)</sup>中이라  
 其支者는 從臑內左右하야 別下貫胛<sup>(6)</sup>하야 挾脊內하야 過  
 髀樞<sup>(7)</sup>循髀外하야 後廉下合臑中하야 以下貫腓內하야 出  
 外踝之後하야 循京骨하야 至小指之端外側이라

방광족태양지맥은 기우목내자하야 상액교전이라  
 기지자는 종전지이상각이라  
 기직자는 종전입락뇌하야 환출별하항하야 순견박내하야  
 협척하야 저요중하야 입순려하야 락신하야 속방광이라  
 기지자는 중요중하협척하야 관둔하야 입궐중이라  
 기지자는 종박내좌우하야 별하관갑하야 협척내하야 과비  
 추순비외하야 후렴하함궐중하야 이하관단내하야 출외과  
 지후하야 순경골하야 지소지지단외측이라

족태양방광경은 눈 안쪽 모서리에서 시작하여 이마로 올라가 정수리에서 교차한다.

그 가지가 되는 맥은 정수리에서 귓바퀴 위쪽으로 순행한다.

직행하는 맥은 정수리에서 뇌 속으로 들어가 연결된 다음 다시 되돌아 나와 목 뒤로 내려가서 어깨쪽지 뼈 안쪽을 순행하고 척추를 따라 내려와 허리에 이른 다음 등골 뼈로 들어가 순행한 후 신장에 연결되고 방광에 속한다.

그 가지가 되는 맥은 허리 안에서 척추를 끼고 내려가 엉덩이 부분을 꿰뚫고 오금으로 들어간다.

그 가지가 되는 맥은 좌우 어깨쪽지 뼈의 안쪽에서 별도로 등심을 뚫고 내려가 척추 안쪽을 끼고 넓적다리 위쪽의 관절을 지나고 넓적다리 바깥쪽을 따라서 넓적다리의 뒷 모서리를 따라서 오금에서 만난 다음 내려 가서 장딴지를 관통하며 발뒤꿈치 바깥쪽으로 나와 새끼발가락 뼈의 전에 있는 기다란 뼈를 순행하여 새끼발가락 끝의 바깥쪽에 이른다.

(1) 起于目內眥：睛明穴을 의미한다. (2) 交巔：百會穴을 의미한다. (3) 膊：박은 어깨쪽지 뼈를 말한다.

(4) 膂：려는 등골 뼈로 척추 바로 양 옆에서 살이 나온 부분이다. (5) 臑：궐은 오금으로 무릎 반대편 부분이다.

(6) 胛：갑은 등심으로 척추 양방의 근육이다. (8) 髀樞：비추는 넓적다리 위쪽의 관절부위이다.

是動則病 衝頭痛하야 目似脫하야 項如拔하야 脊痛하야 腰  
 似折하야 髀不可以曲하야 臑如結하야 踰如裂하야 是爲蹠  
 厥이라

是主筋所生病者<sup>(1)</sup>는 痔하야 瘡하야 狂하야 癲疾하야 頭顫  
 項痛하야 目黃하야 淚出하야 鼽衄하야 項背腰尻臑腓脚皆  
 痛하고 小指不用이라

시동병은 머리가 찢는 듯 아프고 눈이 빠지듯 하고 목이 떨어지듯 하고 척추가 아프고 허리가 끊어지는 듯하고 넓적다리뼈 관절을 굽힐 수 없고 오금이 뭉쳐 있는 듯하고 장딴지는 찢어지는 듯하니 이를 과궐이라고 말한다.

소생병은 '근육'을 주로 하는데 치질, 학질, 미친병, 지랄병, 머리의 정수리가 아프고 눈이 노랗게 되고 눈물이 나고 코피가 나고 목, 등, 허리, 팔지, 오금, 장딴지, 다리 모두 아프고 새끼발가락을 움직일 수 없다.

(1) 筋所生病者：족태양경의 陽氣가 발산됨으로써 筋을 부드럽게 하고 또한 太陽寒水의 水氣에 의하여 筋을 濡養하게 된다. 『素問生氣通天論』에서 “陽氣者，精則養神，柔則養筋”이라 하였다. 여기서 陽氣는 衛氣를 의미한다.

## 8. 足少陰腎經

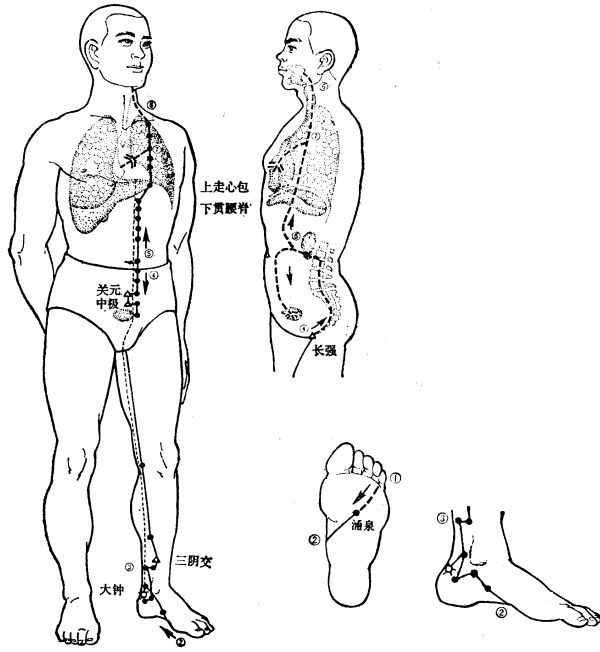


圖1-7-3 足少陰腎經、絡脉

腎足少陰之脈은 起于小指之下하야 邪<sup>(1)</sup>走足心<sup>(2)</sup>하야 出於然骨之下하야 循內踝之後하야 別入跟中하야 上踰內하야 出臑內廉하야 上股內後廉하야 貫脊하야 屬腎하고 絡膀胱이라

其直者는 從腎上貫肝膈하야 入肺中하야 循喉嚨하야 挾舌本이라

其支者는 從肺出絡心하야 注胸中이라

신족소음지맥은 기우소지지하야 사주족심하야 출어연 골지하야 순내과지후하야 별입근중하야 상단내하야 출 골내렴하야 상고내후렴하야 관척하야 속신하고 락방광이라 기직자는 종신상관간격하야 입폐중하야 순후룡하야 협설 본이라

기지자는 종폐출락심하야 주홍중이라

족소음신경은 새끼발가락 아래에서 시작하여 발바닥 한 가운데를 비껴 가서 족소음신경의 혈자리인 '연곡'에서 나와서 안쪽 복숭아 뼈의 뒤쪽을 따라서 별도로 발꿈치로 들어가서 장딴지 안으로 올라가서 오금의 안쪽을 올라가고 넓적다리의 안쪽 뒷부분으로 올라가서 척추를 꿰뚫고 신장에 속하고 방광에 연결된다.

직행하는 맥은 신장으로부터 간과 횡경막을 뚫고 올라가서 폐 안으로 들어가서 목구멍을 따라서 허뿌리를 끼게 된다.

그 가지가 되는 맥은 폐로부터 나와서 심장으로 연결되어 가슴 안으로 주입된다.

(1) 邪：斜(비껴사)를 假借한 글자이다.

(2) 足心：湧泉穴을 의미한다.

是動則病 饑不欲食<sup>(1)</sup>하야 面如漆柴하야 欬唾則有血하야 시동증병 기불욕식하야 면여철시하야 해타즉유혈하야 갈 喝喝而喘하야 坐而欲起하야 目眈眈如無所見하야 心如懸 같이천하야 좌이욕기하야 목황황여무소견하야 심여현약 若饑狀하야 氣不足則善恐하야 心惕惕如人將捕之하야 是 기상하야 기부족즉선공하야 심척척여인장포지하야 시위 爲骨厥이라 골궤이라

是主腎所生病者는 口熱하야 舌乾하야 咽腫하야 上氣하야 시주신소생병자는 구열하야 설건하야 인종하야 상기하야 噤乾及痛하야 煩心하야 心痛하야 黃疸하야 腸澀<sup>(2)</sup>하야 脊股 익건금통하야 번심하야 심통하야 황달하야 장벽하야 척고 內後廉痛하야 痿厥하야 嗜臥하고 足下熱而痛이라 내후렴통하야 위궤하야 기와하고 족하열이통이라

시동병은 배가 고파도 먹고 싶지 않으며 얼굴이 새까맣게 바뀌고 나무처럼 바짝 마르게 되고 기침을 하면 피가 섞인 가래가 나오고 소리가 나면서 호흡이 가쁘고 앉았다가 일어나면 눈이 어질어질하고 마음이 불안한 것 같고 배도 고픈 것 같으며 신장의 기운이 약 하면 잘 두려워 하며 다른 사람이 잡으러 오는 것 같이 마음이 두려움을 느끼는데 이것을 골궤이라고 말한다.

소생병은 입이 열리고 혀가 마르고 목구멍이 부풀고 기가 오르고 목구멍이 마르고 아프며 심장이 번잡해지고 심장이 아프고 황달이 생기며 항문에서 피가 나오고 척추와 넓적다리 안쪽 뒤가 아프며 연약해지고 차가워지며 잠을 자려고 하며 발 아래가 열나고 아프다.

(1) 饑不欲食：腎의 元陽이 衰하거나 陰虛로 火가 盛하면 脾氣가 약해져서 배가 고파도 밥을 먹으려 하지 않는다.

(2) 腸澀：장벽이란 항문에서 피가 나오는 것이다.



## 9. 手厥陰心包經

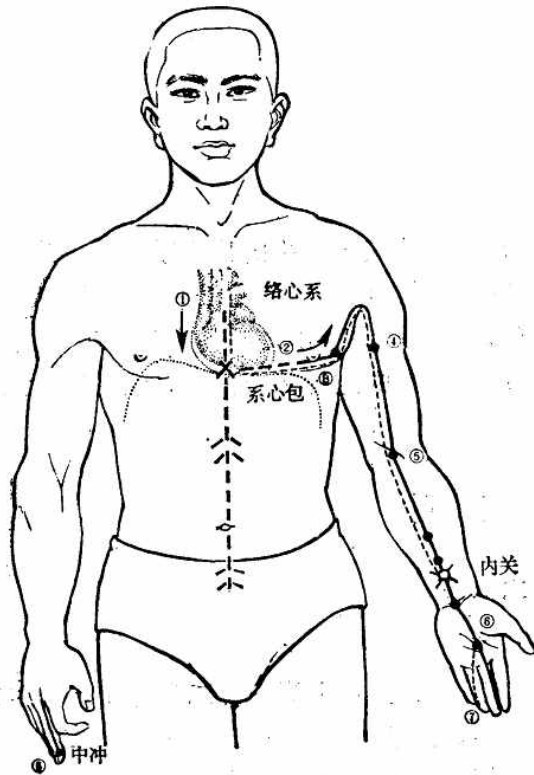


图1-4-5 手厥陰心包經、絡脉

心主手厥陰心包絡之脈은 起于胸中하야 出屬心包絡하야 下膈하고 歷<sup>(1)</sup>絡三焦라

其支者는 循胸出脇하야 下腋三寸하야 上抵腋하야 下循脇內하야 行太陰少陰之間하야 入肘中하야 下循臂하야 行兩筋之間하야 入掌中하야 循中指하야 出其端<sup>(2)</sup>이라

其支者는 別掌中하야 循小指次指하야 出其端이라

심주수궐음심포락지맥은 기우흉중하야 출속심포락하야 하격하고 역락삼초라

기지자는 순흉출협하야 하액삼촌하야 상저맥하야 하순노내하야 행태음소음지간하야 입주중하야 하순비하야 행양근지간하야 입장중하야 순중지하야 출기단이라

기지자는 별장중하야 순소지차지하야 출기단이라

수궐음심포경은 가슴 안에서 시작하여 심포락에 속하고 횡격막을 내려가서 삼초 하나 하나에 연결된다.

그 가지가 되는 맥은 가슴을 따라서 옆구리로 나와서 겨드랑이 아래 3촌에서 위로 겨드랑이에 이르고 위쪽 팔 안쪽을 따라 내려가서 수태음폐경과 수소음심경의 사이를 지나며 팔꿈치 안으로 들어가서 아래 쪽 팔을 내려가서 양쪽 힘줄 사이를 지나가고 손바닥 정중앙으로 들어가서 가운데 손가락을 따라서 그 끝에서 끝난다.

그 가지가 되는 맥은 손바닥 정중앙을 별도로 나가서 네 번째 손가락을 따라서 그 끝에서 끝난다.

(1) 歷 : 날날이(하나 하나)

(2) 出其端 : 中衝穴을 의미한다.

是動則病 手心熱하야 臂肘攣急하야 腋腫甚則胸脇支滿하

야 心中憺憺大動하야 面赤하야 目黃하고 喜笑不休라

是主脈所生病者는 煩心하야 心痛하고 掌中熱이라

시동즉병 수심열하야 비주련급하야 액종심즉흥협지만하

야 심중담담대동하야 면적하야 목황하고 희소불휴라

시주맥소생병자는 번심하야 심통하고 장중열이라

시동병은 손바닥이 뜨겁고 아래쪽 팔과 팔꿈치가 당기며 겨드랑이가 부으며 가슴과 옆구리가 떠받치듯하며 가득 차고 가슴속이 출렁 출렁 움직이듯 하며 얼굴이 붉고 눈이 노랗게 되고 계속 웃는다.

소생병은 심장이 번잡하고 심장이 아프며 손바닥 중앙 부위에 열이 난다.

## 10. 手少陽三焦經

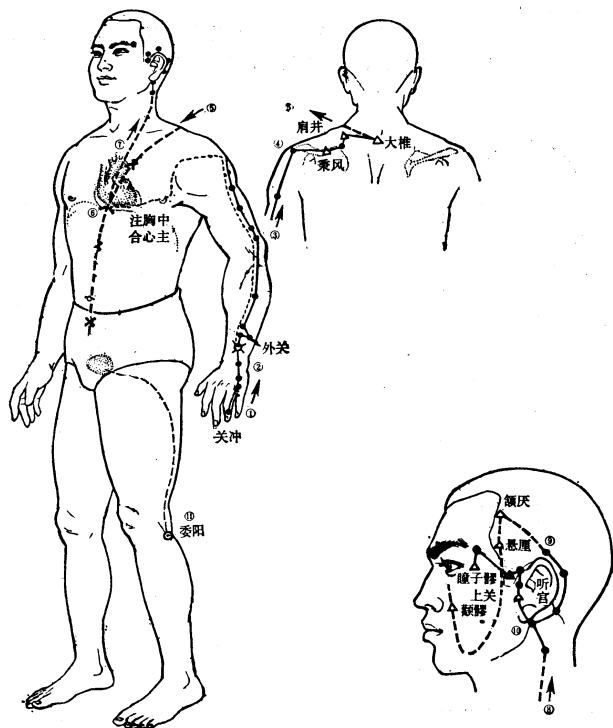


图1-5-7 手少陽三焦經、絡脉

三焦手少陽之脈은 起于小指次指之端하야 上出兩指之間하야 循手表<sup>(1)</sup>腕하야 出臂外兩骨之間하야 上貫肘하야 循臑外하야 上肩而交出足少陽之後하야 入缺盆<sup>(2)</sup>하야 布臑中하야 散絡心包하야 下膈하고 遍屬三焦라

其支者는 從臑中上出缺盆하야 上項하야 俠耳後하야 直上出耳上角하고 以屈下頰至頰이라

其支者는 從耳後<sup>(3)</sup>入耳中하야 出走耳前하야 過客主人<sup>(4)</sup>前하고 交頰至目銳眥<sup>(5)</sup>라

삼초수소양지맥은 기우소지차지지단하야 상출양지지간하야 순수표완하야 출비외양골지간하야 상관주하야 순노외하야 상견이교출족소양지후하야 입결분하야 포단중하야 산락심포하야 하격하고 순속삼초라

기지자는 증단중상출결분하야 상항하야 협이후하야 직상출이상각하고 이글하협지절이라

기지자는 종이후입이중하야 출주이전하야 과객주인전하고 교협지목예자라

수소양삼초경은 네 번째 손가락 끝에서 시작해서 새끼 손가락과 네 번째 손가락 사이에서 나와서 올라가고 손등을 따라서 아래쪽 팔 양쪽 뼈 사이를 나와 팔꿈치를 뚫고 올라가고 위쪽 팔 바깥을 따라 어깨를 올라가서 족소양담경의 뒤 쪽을 교차하여 나와서 쇄골의 움푹 들어 간 곳으로 들어가서 단중으로 펼쳐지고 심포에 흩어져서 연결되어 횡격막을 내려가서 두루 두루 삼초에 속한다.

그 가지가 되는 맥은 단중으로부터 위로 올라가 쇄골의 움푹 들어 간 곳을 나와서 목을 올라가서 귀의 뒤쪽에 연계되어 바로 귀의 위쪽 끝으로 나와서 올라가며 굽혀서 뺨으로 내려가서 눈 아래 광대뼈에 이른다.

그 가지가 되는 맥은 귀 뒤쪽으로부터 귀 안쪽으로 들어가서 귀 앞을 따라서 나오고 객주인 앞을 지나서 뺨에 교차하여 바깥쪽 눈초리에 이른다.

(1) 手表: 손등 (2) 缺盆: 쇄골의 움푹 들어간 곳

(3) 耳後: 翳風穴을 의미한다. (4) 客主人: 족소양담경의 上關穴을 의미한다.

(5) 目銳眥: 目外眥, 즉 바깥쪽 눈초리를 의미한다. 目內眥는 안쪽 눈초리를 의미한다.

是動則病 耳聾渾渾惛惛하야 喎腫하고 喉痺라

是主氣所生病者는 汗出하야 目銳眥痛하야 頰痛하야 耳後肩臑肘臂外皆痛하고 小指次指不用이라

시동즉병 이릉혼혼돈돈하야 익중하고 후비라

시주기소생병자는 한출하야 목예자통하야 협통하야 이후전노주비외개통하고 소지차지불응이라

시동병은 귀가 잘 안 들리고 목이 붓고 목구멍이 붓는다.

소생병은 기를 주로 하여 땀이 나고 바깥쪽 눈초리가 아프고 뺨이 아프고 귀의 뒤쪽, 어깨, 위쪽 팔, 팔꿈치, 아래쪽 팔 바깥쪽이 모두 아프며 네 번째 손가락을 움직일 수가 없다.

## 11. 足少陽膽經

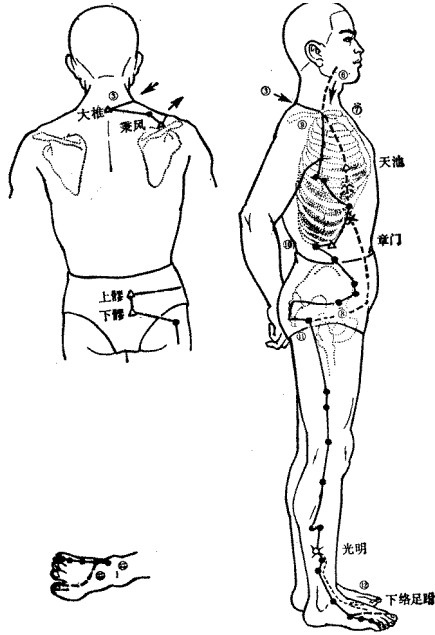
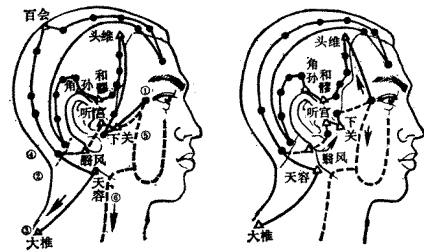


图11-6-7 足少陽胆經、絡脉



膽足少陽之脈은 起于目銳眦<sup>(1)</sup> 하야 上抵頭角하야 下耳後하야 循頸하야 行手少陽之前하야 至肩上却交出手少陽之後하고 入缺盆이라

其支者는 從耳後入耳中하야 出走耳前하고 至目銳眦後라

其支者는 別銳眦하야 下大迎<sup>(2)</sup> 하야 合于手少陽하야 抵于頰下하야 加頰車<sup>(3)</sup> 하야 下頸하야 合缺盆하야 以下胸中하야 貫膈하야 絡肝하야 屬膽하야 循脇裏하야 出氣街<sup>(4)</sup> 하야 繞毛際하고 橫入髀厭<sup>(5)</sup>中이라

其直者는 從缺盆下腋하야 循胸하야 過季脇하야 下合髀厭中以下하야 循髀陽<sup>(6)</sup> 하야 出膝外廉하야 下外輔骨<sup>(7)</sup>之前하야 直下抵絕骨<sup>(8)</sup>之端하야 下出外踝之前하야 循足附上하고 出小指次指之間이라

其支者는 別附上하야 入大指之間하야 循大指岐骨<sup>(9)</sup>內하고 出其端이라 還貫爪甲하고 出三毛라

담족소양지맥은 기우목에 자하야 상저두각하야 하이후하야 순경하야 행수소양지전하야 지전상각교출수소양지후하고 입결분이라  
기지지는 종이후입이중하야 출주이전하고 지목에 자후라  
기지지는 별예자하야 하대영하야 함우수소양하야 저우절하야 가협거하야 하경하야 합결분하야 이하중흉하야 관격하야 락간하야 속담하야 순협리하야 출기가하야 요모제하고 횡입비염중이라  
기지지는 종결분하액하야 순흉하야 과계협하야 하합비염중이하야 순비양하야 출슬외렴하야 하외보골지전하야 직하저절골지단하야 하출외과지전하야 순족부상하고 출소지차지간이라  
기지지는 별부상하야 입대지간하야 순대지기골내하고 출기단이라 환관조갑하고 출삼모라

족소양담경은 바깥쪽 눈초리에서 시작하여 이마의 제일 바깥쪽에 올라가 이르러서 귀 뒤를 내려가서 목을 돌아서 수소양삼초경의 앞을 지나서 어깨 위를 이르러서 거꾸로 수소양삼초경의 뒤쪽을 교차하여 나와서 쇠골의 움푹 들어간 곳에 이른다.

그 가지가 되는 맥은 귀의 뒤쪽에서 귀의 안으로 들어가서 귀의 앞을 달려서 나가며 바깥쪽 눈초리의 뒤에 이른다.

그 가지가 되는 맥은 바깥쪽 눈초리에서 별도로 갈라져 나와서 대영으로 내려가서 수소양삼초경에 합하여 눈 아래 광대뼈에 이르고 협거를 지나서 목을 내려가서 쇠골의 움푹 들어간 곳에 합하고 가슴 속으로 들어가 횡격막을 뚫고 간에 연결되고 담에 속하고 옆구리 안을 따라 기가로 나가서 성기 주위의 털 끝 쪽을 감고서 넓적다리 위쪽 관절 옆으로 들어간다.

직행하는 맥은 쇠골의 움푹 들어간 곳으로부터 거드랑이 아래로 가서 가슴을 따라서 옆구리 갈비뼈 연골 밑 부분을 지나서 넓적다리 위쪽 관절에 합하여 내려가서 넓적다리의 바깥쪽을 따라서 무릎 바깥쪽으로 나가고 정강이 앞으로 튀어나온 뼈를 내려가서 바로 절골의 끝으로 내려가고 바깥 쪽 복숭아 뼈를 내려가서 발등 위를 따라서 네 번째 발가락에 들어간다.

그 가지가 되는 맥은 발등 위에서 별도로 나와 엄지발가락으로 사이로 들어가서 엄지발가락과 둘째 발가락이 갈라지는 부위 안을 따라서 끝을 맺는다. 다시 엄지 발톱을 꿰뚫고 엄지발가락 털 부위로 나온다.

(1) 起於目銳眦：瞳子膠동자료穴에서 시작한다. (2) 大迎：족양명위경의 穴자리 명칭이다. (3) 頰車：족양명위경의 穴자리 명칭이다.

(4) 氣街：족양명위경의 氣衝穴을 의미한다. (5) 髀厭：髀樞(비추: 넓적다리 위쪽 관절)를 의미하며 족소양담경의 環跳환도穴이 위치해 있다.

(6) 髀陽：髀는 넓적다리를 의미하고 陽은 바깥쪽을 의미한다.

(7) 輔骨：정강이 앞으로 튀어나온 뼈를 말하는데 이 뼈의 외측 앞에 있는 肌肉 부위를 통하여 족소양담경이 지나간다.

(8) 絕骨：바깥 복숭아 뼈에서 곧장 위로 3촌인 곳에 있는 오목한 곳이다. 이곳에서 뼈가 갑자기 패여 들어가 끝나는 듯하므로 絕骨이라고 이름하였다. 족소양담경의 懸鍾현종穴이 위치한 곳이다.

(9) 大指岐骨：엄지 발가락과 둘째 발가락이 갈라지는 부위이다

是動則病 口苦하야 善太息하야 心脇痛하야 不能轉側하야 甚則面微有塵하야 體無膏澤하야 足外反熱하야 是爲陽厥<sup>(1)</sup>이라

是主骨所生病者는 頭痛하야 頰痛하야 目銳眦痛하야 缺盆中腫痛하야 腋下腫하야 馬刀俠癭<sup>(2)</sup>하야 汗出振寒하야 癰하야 脇肋髀膝外至脛絕骨外踝前及諸節皆痛하야 小指次指不用이라

시동증병 구고하야 선태식하야 심협통하야 불능전측하야 심즉면미유진하야 체무고택하야 족외반열하야 시위양결이라

시주골소생병자는 두통하야 함통하야 목예자통하야 결분중종통하야 맥하중하야 마도협영하야 한출진한하야 학하야 협특비슬외지경절골외과전금제절개통하야 소지차지불응이라

(1) 陽厥：厥證의 하나로 熱厥을 의미한다.

(2) 馬刀俠癭：목 주위나 허리 아래 등에 생기는 癭癧(임과선염)을 의미한다.

## 12. 足厥陰肝經

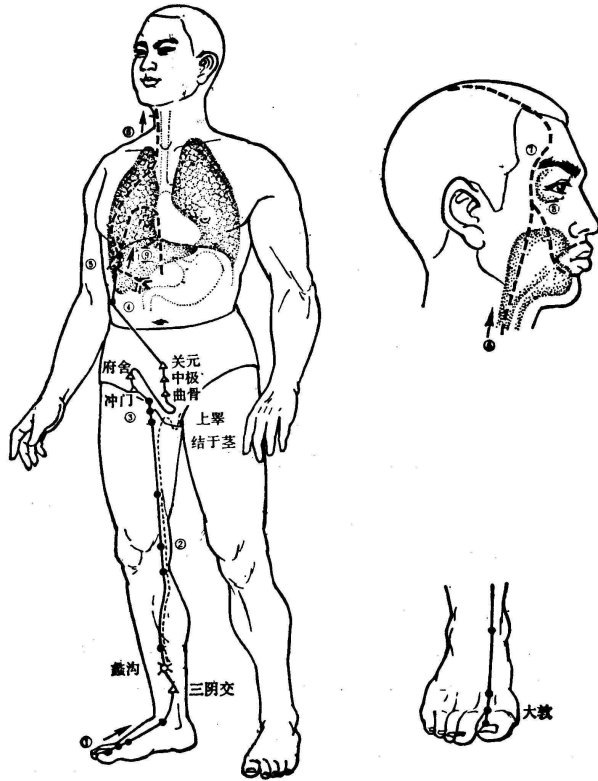


圖1-7-5 足厥陰肝經、絡脉

肝足厥陰之脈은 起于大指叢毛之際하야 上循足跗上廉하야 去內踝一寸하야 上踝八寸하야 交出太陰之後하야 上腠內廉循股陰하야 入毛中하야 環陰器하야 抵少腹하야 挾胃하야 屬肝하야 絡膽하야 上貫膈하야 布脇肋하야 循喉嚨之後하야 上入頰頰<sup>(1)</sup>하야 連目系<sup>(2)</sup>하야 上出額하야 與督脈會于巔이라

其支者는 從目系下頰裏하야 環脣內과

其支者는 復從肝하야 別貫膈하야 上注肺라

간족혈음지맥은 기우대지총모지제하야 상순족부상림하야 거내과일촌하야 상과팔촌하야 교출태음지후하야 상곽내림순고음하야 입모중하야 환음기하야 저소복하야 협위하야 속간하야 락담하야 상관격하야 포협특하야 순후룡지후하야 상입항상하야 연목제하야 상출맥하야 여독맥회우전이라

기지지자는 종목제하협리하야 환순내라

기지지자는 부종간하야 별관격하야 상주폐라

족혈음간경은 엄지발가락의 털 부위에서 시작하여 발등 위쪽 면을 따라 올라가 안쪽 복숭아 뼈에서 1촌 떨어진 곳으로 가서 안쪽 복숭아 뼈에서 8촌 떨어진 곳까지 올라가서 족태음비경의 뒤로 교차하여 나오고 오금 안쪽으로 올라가서 넓적다리 안쪽을 따라서 성기 주위의 털 부위로 들어가서 성기를 지나 아래 배에 다다르고 위를 끼고서 간에 속하고 담에 연결되고 위로 횡격막을 꿰뚫고 옆구리와 늑골로 퍼져서 목구멍의 뒤쪽을 따라서 목구멍에서 코로 연결되는 구멍으로 들어가서 올라가고 목계로 연결되어 위로 이마로 나와서 독맥과 정수리에서 만난다.

그 가지가 되는 맥은 목계에서 뺨 속으로 내려와서 입술 안을 돈다.

그 가지가 되는 맥은 다시 간을 따라서 횡격막을 별도로 꿰뚫어서 위로 폐로 주입된다.

(1) 頰頰 : 목구멍에서 코로 연결되는 구멍이다.

(2) 目系 : 눈과 뇌가 연결되는 신경다발을 의미한다.

是動則病 腰痛不可以俛仰하야 丈夫癰疝하야 婦人少腹腫하야 甚則噎乾하야 面塵하야 脫色이라

是主肝所生病者는 胸滿하야 嘔逆하야 飧泄하야 狐疝하야 遺溺하고 閉癰이라

시동증병 요통불가이부앙하야 장부퇴산하야 부인소복증하야 심즉익건하야 면진하야 탈색이라

시주간소생병자는 흥만하야 구역하야 손설하야 호산하야 유익하고 폐룡이라

시동병은 허리가 아파서 허리를 구부리거나 펴지 못하고 남자는 음낭이 아프고 여자는 아래 옆쪽 배가 붓고 심하면 목이 건조해지고 얼굴에 먼지가 끼듯 하고 색이 빠진다.

소생병은 가슴이 차고 구역질이 나고 소화 안 된 설사가 나고 남성 성기가 몸 안으로 들어 갔다 나갔다 하고 소변이 절로 나오고 소변이 나오지 않거나 조금씩 나온다.