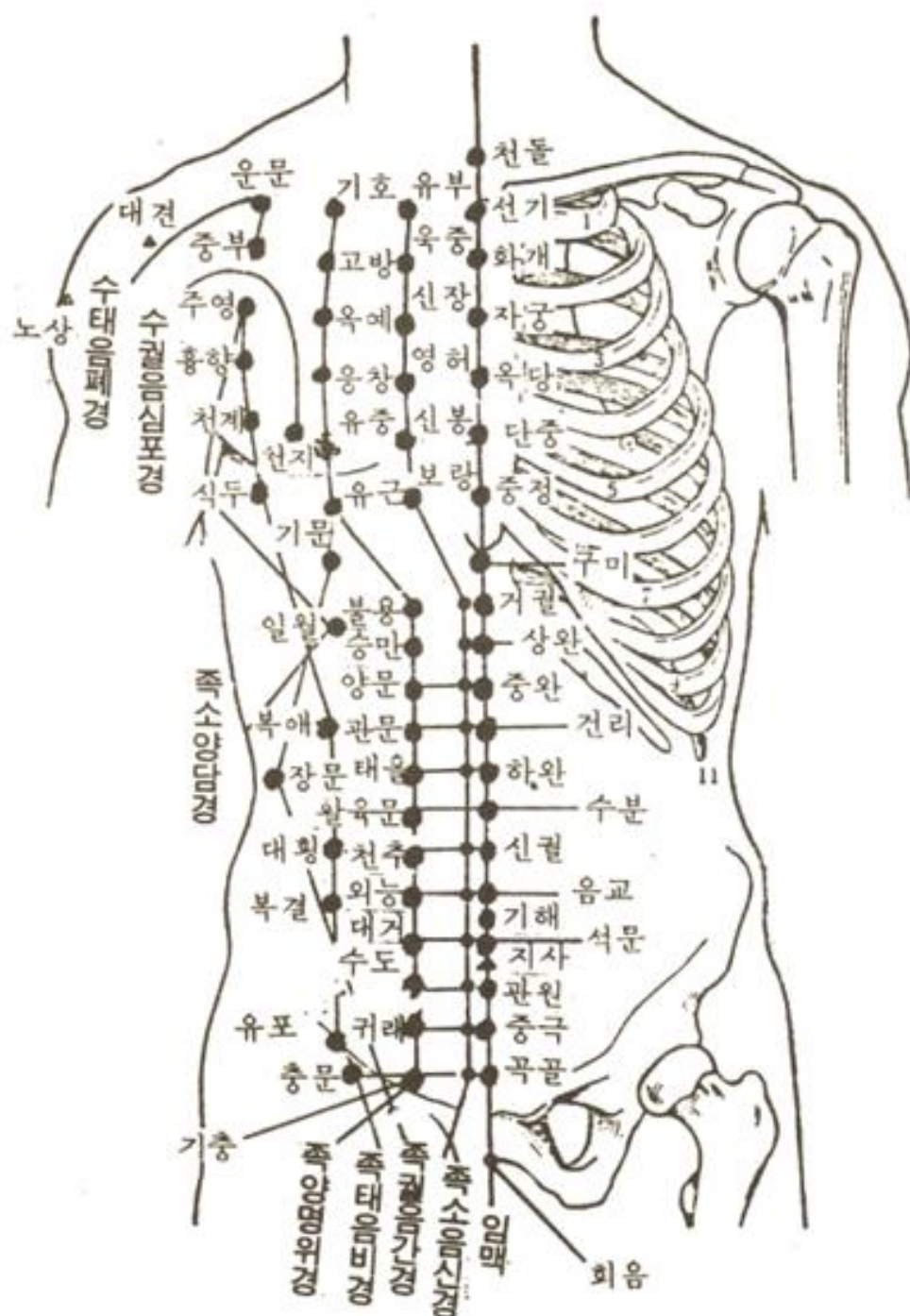


(흉복부혈위표)  
 胸腹部穴位表



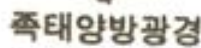
## 흉 부 혈 위 총 표

구분	정중선 임맥	제1선 (2치) 신경	제2선 (4치) 위경		제3선 (6치) 비경
흉쇄상	天突		缺盆		
1늑상	璇璣	兪府	氣戶		雲門(폐경)
1늑간	華蓋	或中	庫房		中府(폐경)
2늑간	紫宮	神藏	屋翳		周榮
3늑간	玉堂	靈墟	膺窓		胸鄉
4늑간	膻中	神封	乳中	天池(심포경)	天谿
5늑간	中庭	步廊	乳根		食竇

## 복 부 혈 위 총 표

구분	정중선 임맥	제1선 (5푼) 신경	제2선 (2치) 위경	제3선 (3.5치) 비경 간경 담경			측복부 담경 간경	
제 상7치	鳩尾							
제 상6치	巨闕	幽門	不容	期門  日月  腹哀  3치	1.5치  1.5치  3치	章門	1.8치	
제 상5치	上脘	通谷	承滿					
제 상4치	中脘	陰都	梁門					
제 상3치	建里	石關	關門					
제 상2치	下脘	商曲	太乙					
제 상1치	水分		滑肉門					
平臍(배꼽)	臍中	肓俞	天樞	大橫		帶脈		
제 하1치	陰交	中注	外陵	腹結	1.3치		3치	
	(1.5)氣海							
제 하2치	石門	四滿	大巨					
제 하3치	關元	氣穴	水道		3치	五樞	5푼	
제 하4치	中極	大赫	歸來	府舍	7푼	維道		
제 하5치	曲骨	橫骨	氣衝	衝門				

(배 요 선 부 혈 위 표)



## 배 부(背 部)혈 위 총 표

구분	정중선 극돌하	협척혈 0.5 - 1치	제1선 1.5치	제2선 3치	주치
경7	大椎	定喘	2치:肩中俞(소장경)		상초, 심폐 병증
흉1	陶道		大杼	肩外俞(소장경)	
흉2			風門	附分	
흉3	身柱	肺熱	肺俞	魄戶	
흉4		胃熱	厥陰俞	膏肓	
흉5	神道	肝熱	心俞	神堂	
흉6	靈臺	脾熱	督俞	諶諶	
흉7	至陽	腎熱	膈俞	膈關	중초, 간, 담, 비위 병증
흉8			臑俞		
흉9	筋縮		肝俞	魂門	
흉10	中樞		膽俞	陽綱	
흉11	脊中		脾俞	意舍	
흉12			胃俞	胃倉	
요1	懸樞		三焦俞	肓門	하초, 신, 방광, 장, 분강의 장기 및 하지 병증
요2	命門	腎脊	腎俞	志室	
요3			氣海俞		
요4	(腰)陽關		大腸俞		
요5			關元俞		
선1		上髎	小腸俞		
선2		次髎	膀胱俞	胞肓	
선3		中髎	中膂俞		
선4	腰俞	下髎	白環俞	秩邊	
		會陽			항문질환

<골도법>

<b>❶ 頭部</b> ① 前髮際 ~ 後髮際 : 1尺 2寸 ② 兩頭維之間 : 9寸 ③ 耳後兩側 乳突之間 : 9寸 ④ 後髮際 ~ 大椎上 : 3寸 ⑤ 前髮際 ~ 眉心 : 3寸 ⑥ 兩顴之間 : 7寸 ⑦ 髮以下 ~ 頤 : 1尺 ⑧ 結喉 ~ 天突(任) : 4寸	<b>❷ 胸腹部</b> ① 胸骨上 ~ 恥骨上緣(橫骨) : 22寸 ② 天突 ~ 劍突(心下) : 9寸 ③ 心下 ~ 臍 : 8寸 ④ 臍 ~ 橫骨 : 5寸 ⑤ 兩乳之間 : 8寸 ⑥ 腋平線 ~ 季肋 : 12寸 ⑦ 季肋 ~ 髀樞 : 9寸
<b>❸ 腰背部</b> ① 脊椎 ~ 肩胛骨 內緣 : 3寸	<b>❹ 上肢部</b> ① 腋橫紋 ~ 肘橫紋 : 9寸 ② 肘橫紋 ~ 腕橫紋 : 12寸
<b>❺ 下肢部</b> ① 內側 : 橫骨上廉 ~ 內輔骨上廉(股骨內上踝) : 18寸 內輔骨下廉 ~ 內踝高處 : 13寸 ② 外側 : 髀樞 ~ 膝中 : 19寸 膝中 ~ 外踝高處 : 16寸 ③ 內輔骨 上廉 ~ 下廉 : 3寸 5分	
<b>❻ 指寸法</b> ① 中指寸 : 中節長度 : 1寸 ② 拇指寸 : 大拇指 第1절 橫度 : 1寸 ③ 橫指寸 : 一夫法 四指(2~5) 本節橫度 : 3寸	<b>❼ 骨度法上 4寸 5분에 해당하는 부위</b> ① 제3 中手指關節 ~ 제3指端 : 4寸 5分 ② 足底의 폭 : 4寸 5分

미 전발 후발 대		
3	척추-견갑, 4指(2~5)	삼척에서 개(犬)를 사지
3.5	내보골 상렴~하렴	사모님 내 보고 싶잖아염
4	결후-천돌	사촌 결혼후 첫돌에
4.5	증지, 족저록	사고쳤더니 증지올리고 조저 폭언
5	제-횡골	오 횡제했다.
7	양관지간	광대 칠득이
8	심하-제, 양유지간	심하~게 양유를 팔아
9	천돌-검돌, 두유지간, 이후-유돌, 계록-비추, 액횡문-주횡문	구천원 두고간 이유는 도제비가 알겠주. (구천검 두유 이유 제비 액주)
10	발이하-이	십발 이하이(?ㄸㄸ)
12	주횡문-완횡문, 액평선-계록	십이주완성 액체제물
18	下肢內	내83 / 횡골 내보상하 내꼬!
13		
19	下肢外	외96 / 비추 슬슬 외고!
16		
22	흉골-치골	흉칙한 투투